巨大肝動脈瘤に対し開腹下瘤切開術を施行した１例

髙橋耕平[1)*]　駒津和宜[1)]　大津義徳[1)]　山田圭一[2)]

1）飯田市立病院心臓血管外科
2）飯田市立病院放射線科

A Giant Hepatic Artery Aneurysm Treated by Open Surgical Repair : A Case Report

Kohei Takahashi, Kazunori Komatsu, Yoshinori Otsu and Keiichi Yamada

1）*Iida Municipal Hospital, Department of Cardiovascular Surgery*
2）*Iida Municipal Hospital, Department of Radiology*

A hepatic artery aneurysm is a relatively rare but serious condition that requires appropriate therapeutic intervention because rupture can be fatal. The patient was a 69-year-old woman who was referred to our hospital after an abdominal mass was incidentally detected on computed tomography (CT) during a routine health checkup. Contrast-enhanced CT revealed a 73 × 86 mm hepatic artery aneurysm at the hepatic hilum. Angiography demonstrated opacification of the aneurysm from the common hepatic artery and confirmed collateral arterial flow via the posterior superior pancreaticoduodenal artery, dorsal pancreatic artery, and superior mesenteric artery, suggesting that hepatic arterial flow could be maintained without hepatic artery reconstruction. Surgery was performed through an upper midline laparotomy. After clamping the common hepatic artery, the aneurysm was opened. Because the outflow vessel was difficult to dissect due to dense adhesions, bleeding was manually controlled and the orifices of both the inflow and outflow tracts were directly sutured closed from within the aneurysm. Intraoperative ultrasonography confirmed good flow in both the right and left hepatic arteries, and no vascular reconstruction was performed. The postoperative course was uneventful, and the patient was discharged without complications, such as liver dysfunction. We report a case of a giant hepatic artery aneurysm that was safely treated by open surgical repair based on preoperative and intraoperative assessment of hepatic arterial flow, together with a review of the literature. *Shinshu Med J 74 : 271—278, 2026*

(Received for publication March 19, 2026 ; accepted in revised form June 15, 2026)

Key words : giant hepatic artery aneurysm, open surgery, visceral artery aneurysm, hepatic arterial flow, aneurysmectomy
巨大肝動脈瘤，開腹手術，内臓動脈瘤，肝動脈血流，動脈瘤切除

Ⅰ　緒　　言

肝動脈瘤は比較的まれな疾患である一方，近年では画像診断技術の発達により，偶発的に発見される機会が増加している[1)]。無症候性であることが多いが，破裂例は致死的になる可能性があるため，未破裂例に対しても迅速かつ適切な治療介入が検討される。当院において経験した無症候性肝動脈瘤に対して，開腹下瘤切開術を行い術後合併症なく治療し得たので，若干の文献的考察を加え報告する。

Ⅱ　症　　例

患者は69歳，女性。健診で施行された腹部 CT にて腹部腫瘤を指摘され，2022年５月に当院紹介となった。既往歴は高血圧で，カンデサルタン８mg 内服にて血圧は130/80 mmHg 前後で推移していた。他に脂質異常症，糖尿病，喫煙歴，手術歴および外傷歴はなく，家族歴に特記すべき事項はなかった。入院時，身長155 cm，体重55.2 kg で，腹部は平坦・軟であったが，

* Corresponding author：髙橋耕平　　〒395-0814
飯田市八幡町438　飯田市立病院心臓血管外科
E-mail : takahashikouhei@icloud.com

右上腹部圧迫時に圧迫感を認めた。拍動性腫瘤および血管雑音は認めなかった。胸腹部単純X線写真では，特記すべき異常所見を認めなかった。血液検査では炎症所見を認めず，肝胆道系酵素の上昇も認めなかった（**表1**）。腹部造影CTでは，肝門部に73×86 mm大の腫瘤性病変を認めた。内部には造影される領域と低

表1　入院時血液検査所見

項目	値	施設正常値
血算		
WBC	4.97 × $10^3/\mu L$	3.36-8.6　$10^3/\mu L$
RBC	4.30 × $10^6/\mu L$	男 4.35-5.55 女 3.86-4.92 $10^6/\mu L$
Hb	13.1 g/dL	男 13.7-16.8 女 11.6-14.8 g/dL
Ht	41.7 %	男 40.7-50.1 女 35.1-44.4 %
Plt	273 × $10^3/\mu L$	158-348 $10^3/\mu L$
凝固		
FIBG	595 mg/dL	200-300 mg/dL
PT-INR	0.96	0.93-1.11
PT	12.3 sec	12.0-14.3 sec
APTT	34.9 sec	24-39 sec
生化学		
TP	7.3 g/dL	6.6-8.1 g/dL
Alb	4.0 g/dL	4.1-5.1 g/dL
T-Bil	0.7 mg/dL	0.4-1.5 mg/dL
AST	15 U/L	13-30 U/L
ALT	12 U/L	男 10-42 女 7-23 U/L
γ-GTP	32 U/L	男 13-64 女 9-32 U/L
AMY	72 U/L	44-132 U/L
BUN	12.4 mg/dL	8.0-20.0 mg/dL
Cre	0.57 mg/dL	男 0.65-1.07 女 0.46-0.79 mg/dL
脂質		
T-Chol	190 mg/dL	142-248 mg/dL
LDL-C	113 mg/dL	65-163 mg/dL
HDL-C	60 mg/dL	男 38-90 女 48-103 mg/dL
糖質		
血糖	113 mg/dL	73-109 mg/dL
HbA1c	6.0 %	4.9-6.0 %

吸収域が混在し，肝動脈との連続を認めたことから，肝動脈瘤と診断した（図１A，B）。

血管造影では，腹腔動脈造影にて総肝動脈から動脈瘤が造影され，瘤は総肝動脈から頭側に嚢状に突出していると考えられた。また，瘤近位で後上十二指腸動脈の分岐を認め，背側膵動脈を介して左右肝動脈が描出された。さらに，上腸間膜動脈造影でも吻合枝を介して右肝動脈が造影され，十分な側副血行の存在が確認された（図２）。以上より，動脈瘤処置後も肝血流を維持できる可能性があると考えられ，肝動脈再建を行わずに治療できる可能性が示唆された（図３）。

2022年11月，上腹部正中切開にて開腹した。肝下面に小網を頭側へ圧排する手拳大で黄白色の巨大瘤を認め，拍動を確認した。小網を切開して瘤表面に到達した（図４）。流入血管である総肝動脈は剥離してテーピング可能であったが，流出血管は瘤背側で周囲組織と強固に癒着しており，十分な剥離は困難であった。総肝動脈を遮断後，術中エコーにて左右肝動脈血流が保たれていることを確認した上で瘤を切開した。瘤内には多量の血栓を認め，流出血管からのバックフローがみられた。用手的に圧迫して出血を制御しつつ，流入路および流出路の入口部を瘤内から直接縫合閉鎖した（図５）。

処置後も肝表面に虚血性変化はなく，術中エコーでも左右肝動脈血流は良好であったため，血行再建は行わなかった。手術時間は１時間37分，出血量は1,839ｇであった。術後経過は良好であった。術後第１病日の AST は32 U/l，ALT は23 U/l まで上昇したが，その後は速やかに改善し，肝障害を含む明らかな合併症は認めなかった。術後12日目に退院した。術後 CT では腹腔内を占拠していた巨大腫瘤は消失しており，肝右葉への血流は背側膵動脈などを介して保たれ，肝左葉への血流も左胃動脈経由で保たれていた。門脈血流も良好であった。外来経過中も合併症なく，術後１年間再発を認めていない。

Ⅲ　考　　察

腹部内臓動脈瘤は比較的まれな疾患であり，全人口における頻度は約１％，剖検例では0.01～0.2％とされている[2]。発生部位としては脾動脈瘤が60％と最も多く，次いで肝動脈瘤20％，上腸間膜動脈瘤5.5％，腹腔動脈瘤４％であり，胃十二指腸動脈瘤は1.5％とされている[3]。また，内臓動脈瘤は真性動脈瘤と仮性動脈瘤に分類される[4]。真性動脈瘤は動脈壁三層を保持した拡張であり，動脈硬化，線維筋性異形成[5]，結合組織疾患（Ehlers-Danlos 症候群など）や血管炎・動脈炎などとの関連が報告されている[6]。一方，仮性動脈瘤は外傷，医原性損傷，感染・炎症，腫瘍浸潤な

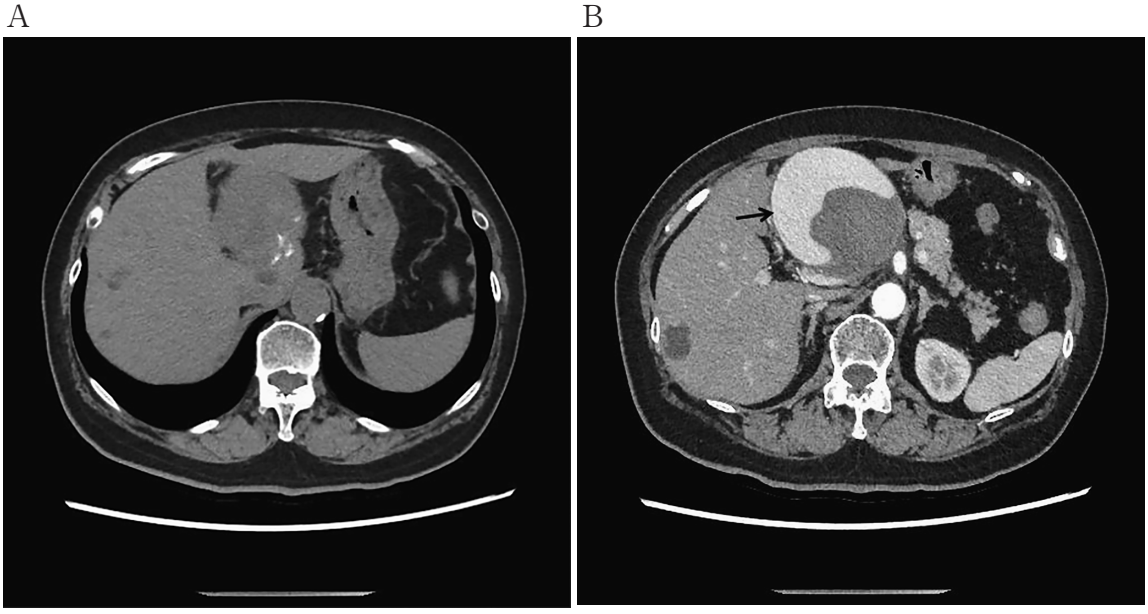

図１　CT 所見
A：単純 CT では，肝門部の動脈瘤壁に石灰化を認め，腹部大動脈を含む他の動脈にも石灰化を認めた。
B：造影 CT では，肝門部に73×86 mm 大の肝動脈瘤を認めた（黒矢印）。瘤内には造影される領域と低吸収域が混在していた。

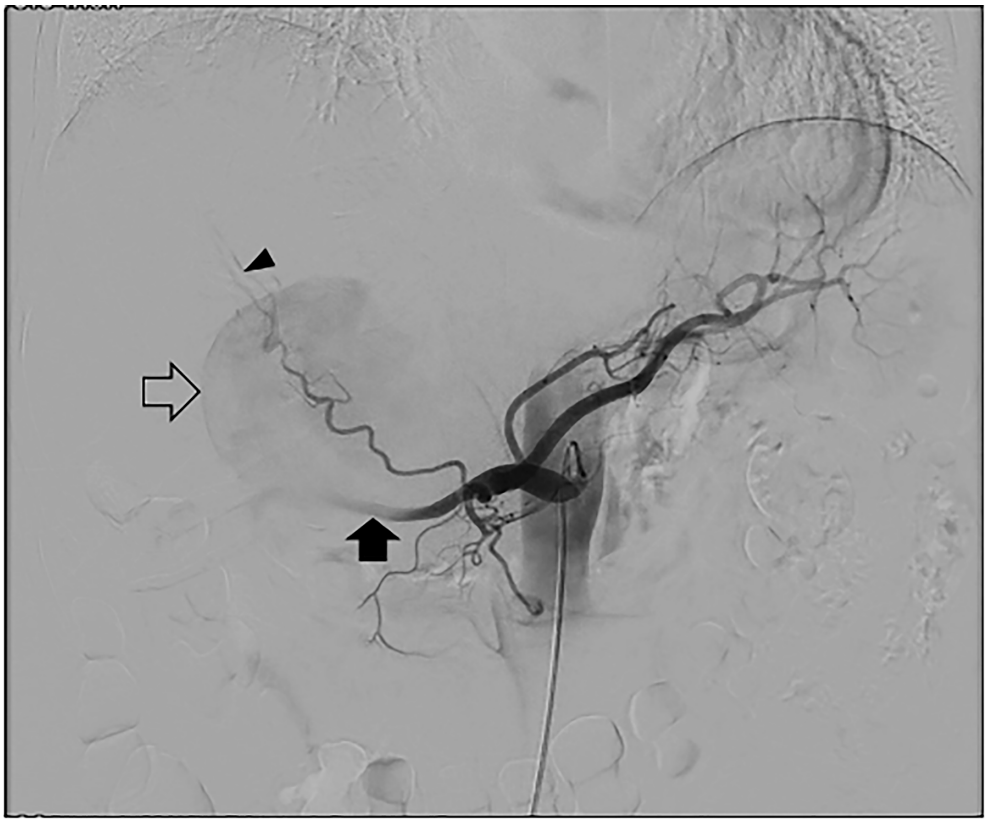

図２　血管造影
腹腔動脈造影で，総肝動脈（黒矢印）から動脈瘤（白矢印）が造影された。黒矢頭は右肝動脈を示す。

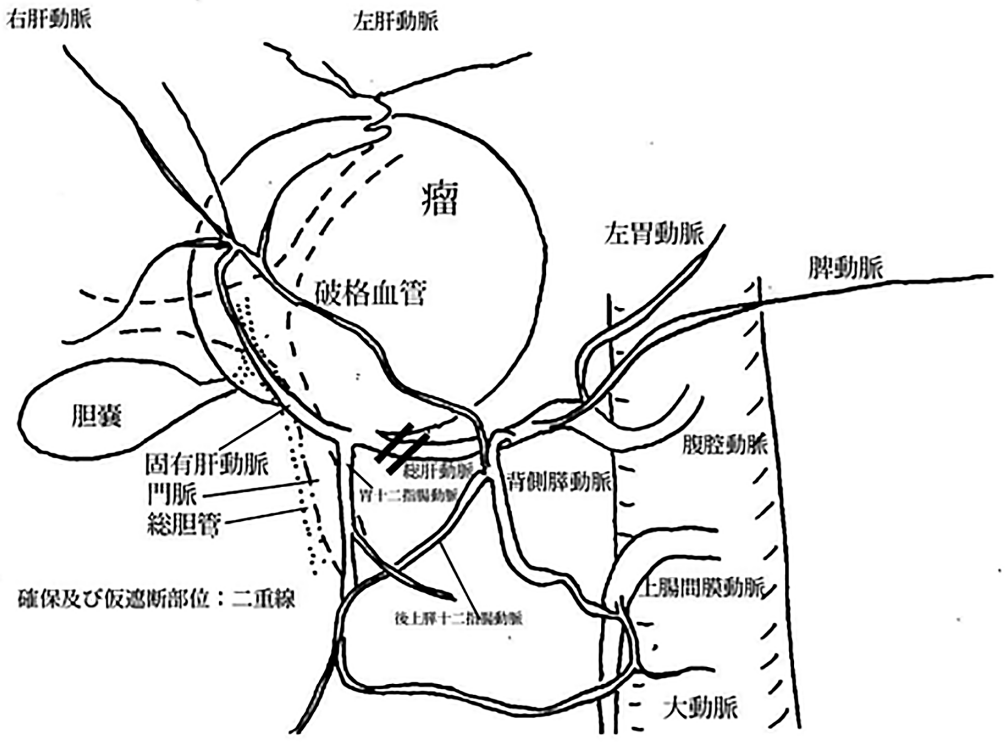

図３　動脈瘤，胆道系，動脈，および門脈の位置関係



図４　開腹所見
上腹部正中切開で開腹し，小網を切開して動脈瘤表面に到達した。黒矢印は肝動脈瘤を示す。

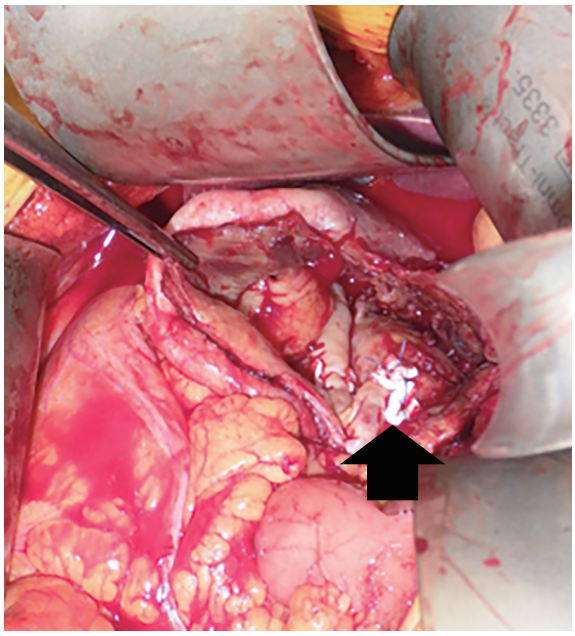

図５　動脈瘤切開後の術中所見
フェルト補強下に縫合閉鎖した部分が流出血管入口部である。

どを契機に発生し，近年は低侵襲手技の増加に伴う医原性病変の増加も指摘されている[7)8)]。

本症例では，CT 上，血管壁構造が保持されていたことから，画像上は真性動脈瘤と判断した。また，術中に炎症性変化，外傷後変化，腫瘍性病変を示唆する明らかな所見はなく，臨床的にも感染，薬剤，膠原病，川崎病との関連を示唆する所見は認めなかった。一方で，本症例では瘤壁標本の病理組織学的検討を行っておらず，HE 染色や弾性線維染色による血管壁構造の評価は実施できていない。そのため，真性動脈瘤との診断は病理学的に確認されたものではなく，画像所見，術中肉眼所見および臨床経過に基づく臨床的判断である。この点は，本症例における病因および動脈瘤性状の評価上の限界である。未破裂の腹部内臓動脈瘤の治療適応については，症候性病変や径２cm 以上の瘤を適応とする報告が多い[9)]。Ferrero ら[10)]（2011）は，腹部内臓動脈瘤は破裂の危険性を考慮し，治療介入を検討すべきであると報告している。2020年の米国血管外科学会ガイドラインでは，肝動脈瘤について，症候性病変は瘤径にかかわらず治療適応とされ，無症候性の真性動脈瘤でも最大径２cm を超える場合には治療が推奨されている[11)]。また，解剖学的条件が整えば血管内治療が第一選択とされている[11)]。したがって，本症例は無症候性ではあったものの，最大径73×86 mm と著明な拡大を認めており，治療適応は明らかであった。なお，「巨大肝動脈瘤」の明確な統一基準は確立されていないが，医学中央雑誌において2012年から2024年までを対象に「巨大肝動脈瘤」をキーワードとして検索した本邦報告では，最大径50 mm 以上の症例が「巨大」として報告されていた。そこで本稿では，最大径５cm 以上を巨大肝動脈瘤とする一つの目安とした。本症例は最大径86 mm であり，この基準を満たす巨大肝動脈瘤と判断した。肝動脈瘤，とくに総肝動脈瘤では，膵十二指腸動脈アーケードや背側膵動脈などを介した側副血行により，血行再建を行わなくても肝血流が保たれる場合があるとされる[3)12)]。このため，解剖学的条件が良好であれば，塞栓術を含む血管内治療は有力な選択肢となる。本症例においても血管内治療は当院で検討された。しかし，動脈瘤は総肝動脈から発生しており，瘤近傍の正常血管長が限られていたことに加え，瘤径が大きく血流量も豊富であった。そのため，塞栓物質の逸脱や非標的塞栓をきたす危険性があり，技術的難度は高いと判断された。また，瘤内塞栓を行う場合には，大量のコイル等を要する可能性があり，当院の診療体制および医療資源を踏まえると，安全かつ確実に施行することは困難と考えられた。以上を患者に説明したところ，当院で実施可能な治療法を希望されたため，開腹下での外科的治療を選択し

表２　本邦における巨大肝動脈瘤の報告例

	著者（年）	年齢 / 性別	動脈瘤の部位・最大径	治療法	特記事項
1	池野ほか（2012）[15]	77 / 男性	CHA 50 mm	TAE	胃癌合併
2	Shukuzawa et. al（2015）[16]	63 / 女性	RHA 60 mm	瘤縫縮	再出血
3	児玉ほか（2018）[17]	79 / 女性	CHA 100 mm	TAE 後瘤切除	血行再建
4	Asano et. al（2020）[14]	70 / 男性	CHA 110 mm	大動脈バルーン併用瘤切除	
5	仲澤ほか（2021）[13]	70代 / 女性	CHA 80 mm	TAE	
6	Our case	69 / 女性	CHA 86 mm	瘤切除	

注）CHA : common hepatic artery
RHA : right hepatic artery
TAE : transcatheter arterial embolization

た。一方で，巨大瘤では流入・流出血管の走行把握や瘤内の血流制御が難しく，血管内治療・開腹手術のいずれにおいても治療難度が高くなる。実際，巨大肝動脈瘤に対して血管内治療により良好な成績を得た報告がある一方[13]，近位側の血管確保が困難で開腹手術が選択された報告もみられる[14]。近年の巨大肝動脈瘤に対する治療報告として，開腹手術例や本症例では検討しなかったが血管内治療併用例がみられ，それらの報告例を**表２**に示す[14)-17)]。これらの本邦報告をみても，開腹手術と血管内治療のいずれも選択されており，治療法は一律ではなく，瘤の部位，大きさ，分枝形態，側副血行の発達，ならびに施設経験を踏まえて決定すべきと考えられる。

本症例では，術前血管造影にて後上十二指腸動脈および背側膵動脈を介した左右肝動脈への側副血行が確認され，動脈瘤処置後も肝血流が維持される可能性が示唆された。さらに，術中には総肝動脈遮断後も術中エコーで左右肝動脈血流が保たれていることを確認できた。このように術前・術中の両面から肝血流を評価できたことが，本症例において血行再建を行わずに治療し得た大きな根拠であった。結果として，術後に明らかな肝虚血や肝機能障害を認めず，画像上も側副路を介した肝血流が保たれていたことから，本判断は妥当であったと考えられた。一方で，本症例では巨大瘤のため，瘤背側に位置する流出血管が周囲組織と強固に癒着しており，安全な剥離・確保が困難であった。そのため，まず流入血管を遮断し，瘤を切開した上で，瘤内から流入路および流出路入口部を直接縫合閉鎖する方法を選択した。結果的に良好な転帰を得たが，出血量は1,839ｇと多く，本手技は標準的手技とは言い難い。原則としては，瘤に出入りする血管を可能な限り術前に評価し，術中に十分確保した上で処理することが望ましい。本症例では他臓器損傷の危険を考慮して流出血管の剥離を断念したが，巨大肝動脈瘤に対する外科治療では，このような術野不良を想定した出血制御戦略をあらかじめ検討しておく必要があると考えられた。文献上，大動脈内バルーン遮断を併用した報告[14]や，血管内治療を組み合わせた治療戦略も報告されている[12]。とくに，術前画像から瘤近位部または遠位部の安全な剥離・クランプが困難と予想される症例，あるいは巨大瘤により術中の出血制御が困難となる可能性がある症例では，オクルージョンバルーンによる一時的血流遮断や，術前塞栓術を補助手段として検討する余地がある。また，本症例は最大径73×86 mmという巨大瘤でありながら，自覚症状に乏しく，健診を契機に偶発的に発見された点も特徴的であった。内臓動脈瘤は偶発的に発見されることが少なくない一方，腹痛や腹部圧迫感，食欲不振，悪心・嘔吐などの消化器症状を契機に発見されることもあり，疼痛を伴う場合には破裂を念頭に置く必要がある[18)-20)]。本症例では明らかな腹痛や消化管通過障害を認めず，肝門部病変であったことや緩徐な経過が，重篤な症状を呈さなかった一因であった可能性がある。しかし，無症候性であっても巨大瘤では破裂時の危険性が高く，早期の治療介入が重要である。

以上より，巨大肝動脈瘤に対する治療方針の決定においては，瘤の解剖学的特徴に加え，術前・術中の肝血流評価が極めて重要である。本症例のように，血管内治療が技術的に容易ではなく，かつ十分な側副血行が確認できる症例では，血行再建を伴わない開腹下瘤切開術は有効な選択肢となり得ると考えられた。

Ⅳ 結　　語

今回われわれは，巨大肝動脈瘤に対し，術前血管造影および術中エコーによる肝血流評価に基づいて，血行再建を伴わない開腹下瘤切開術を施行し，良好な経過を得た１例を経験した。肝動脈瘤は破裂時に致命的となり得るため，症候性病変では瘤径にかかわらず治療適応となり，無症候性であっても最大径２cm 以上の病変では治療介入を検討すべきである。巨大肝動脈瘤の治療方針決定においては，瘤の解剖学的特徴に加えて，術前・術中の肝血流評価が重要であり，血管内治療が技術的に容易でない症例では，開腹手術が有効な選択肢となり得ると考えられた。

倫理的配慮

本症例報告はヘルシンキ宣言に則って作成し，患者プライバシー保護に十分配慮した。発表に関しては患者本人より文書同意を取得した。

利益相反

著者全員に開示すべき利益相反はない。

文　　献

1) 鷹合真太郎，加藤寛城，齋藤直毅，他：総肝動脈瘤に対して腹部大動脈－固有肝動脈バイパス術を併施してコイル塞栓術を施行した１手術例．日心外会誌 49：390-394，2020
2) 高橋直子，布川雅雄，今村健太郎，他：腹部内臓動脈瘤の治療検討．日血外会誌 19：487-493，2010
3) Pasha SF, Gloviczki P, Stanson AW, Kamath PS : Splanchnic artery aneurysms. Mayo Clin Proc 82 : 472-479, 2007
4) Khairallah MK, Morgan RA, Das R : Technical considerations of endovascular management of true visceral artery aneurysms. CVIR Endovasc 6 : 31, 2023
5) Obara H, Matsubara K, Inoue M, Kitagawa Y : Current management strategies for visceral artery aneurysms : an overview. Surg Today 50 : 38-49, 2020
6) Shabani M, Abdollahi A, Brar BK, et al : Vascular aneurysms in Ehlers-Danlos syndrome subtypes : A systematic review. Clin Genet 103 : 261-267, 2023
7) Gavrancic T, Tahir MW, Gorasevic M, et al : Hepatic artery pseudoaneurysm-the Mayo Clinic experience and literature review. Front Med (Lausanne) 11 : 1484966, 2024
8) Cordova AC, Sumpio BE : Visceral artery aneurysms and pseudoaneurysms-should they all be managed by endovascular techniques ? Ann Vasc Dis 6 : 687-693, 2013
9) Berceli SA : Hepatic and splenic artery aneurysms. Semin Vasc Surg 18 : 196-201, 2005
10) Ferrero E, Ferri M, Viazzo A, et al : Visceral artery aneurysms, an experience on 32 cases in a single center : treatment from surgery to multilayer stent. Ann Vasc Surg 25 : 923-935, 2011
11) Chaer RA, Abularrage CJ, Coleman DM, et al : The Society for Vascular Surgery clinical practice guidelines on the management of visceral aneurysms. J Vasc Surg 72 : 3S-39S, 2020
12) Carmeci C, McClenathan J : Visceral artery aneurysms as seen in a community hospital. Am J Surg 179 : 486-489, 2000
13) 仲澤順二，井上聡巳，大川陽史，保坂　到，水野天仁：巨大肝動脈瘤に対して Amplatzer vascular plug II を用いて塞栓術を施行した１例．日血外会誌 30：85-88，2021
14) Asano N, Yamauchi T, Ota K, et al : Open surgical repair for a giant common hepatic artery aneurysm with difficulty in proximal arterial clamping : a case report. Ann Vasc Dis 13 : 430-433, 2020
15) 池野嘉信，桑原史郎，須藤　翔，他：TAE 後に手術を施行した巨大肝動脈瘤合併胃癌の１例．日消外会誌 45：379-386，2012
16) Shukuzawa K, Toya N, Fukushima S, Momose M, Akiba T, Ohki T : Surgical treatment of a giant right hepatic artery aneurysm with an aberrant left hepatic artery : report of a case. Ann Vasc Dis 8 : 271-273, 2015
17) 児玉　渉，西村謙吾，浜崎尚文，山本修一，河合　剛，吹野俊介：巨大総肝動脈瘤に対して血管内治療を併用して外科的治療を施行した１手術例．日血外会誌 27：503-506，2018

18) Aboul Hosn M, Xu J, Sharafuddin M, Corson JD : Visceral artery aneurysms : decision making and treatment options in the new era of minimally invasive and endovascular surgery. Int J Angiol 28 : 11–16, 2019
19) Haghighatkhah H, Sanei Taheri M, Kharazi SM, Zamini M, Rabani Khorasgani S, Jahangiri Zarkani Z : Hepatic artery aneurysms as a rare but important cause of abdominal pain ; a case series. Arch Acad Emerg Med 7 : e25, 2019
20) Ashraf MF, Vipani A, Batool A : An unusual case of gastric outlet obstruction after embolization of gastroduodenal artery pseudoaneurysm. J Med Cases 12 : 464–467, 2021

（R 8. 3. 19 受稿；R 8. 6. 15 受理）