信州医誌，73(4)：241～244，2025

抗酸菌症と鑑別を要した *Pasteurella multocida* 肺感染症の２例

小松洸大[1)2)]　加藤あかね[1)*]　馬場大喜[1)2)]
山﨑　椋[1)]　小池幸恵[1)3)]　椎名隆之[4)]　髙砂敬一郎[4)]

1）伊那中央病院呼吸器内科
2）信州大学医学部内科学第一教室
3）まつもと医療センター呼吸器外科
4）伊那中央病院呼吸器外科

Two Cases of *Pasteurella Multocida* Infection of the Lung that Required Differentiation from Mycobacterial Infections

Koudai Komatsu[1)2)], Akane Kato[1)], Hiroki Bamba[1)2)]
Ryo Yamazaki[1)], Sachie Koike[1)3)], Takayuki Shiina[4)] and Keiichiro Takasuna[4)]

1）*Department of Respirology, Ina Central Hospital*
2）*Department of First Internal Medicine, Shinshu University School of Medicine*
3）*Department of Thoracic Surgery, Matsumoto Medical Center*
4）*Department of Thoracic Surgery, Ina Central Hospital*

Case 1 : A 62-year-old woman underwent pre- and post-operative chemotherapy and mastectomy for right breast cancer. After treatment, she experienced a chronic cough. Chest computed tomography (CT) showed exacerbation of bronchiectasis and centrilobular nodules in the right middle lobe and a new appearance of centrilobular nodules in the right lower lobe. As pulmonary tuberculosis was suspected, bronchoscopy was performed and *Pasteurella multocida* was isolated. Long-term erythromycin therapy proved effective and was maintained, whereas adding a 14-day amoxicillin course to ongoing erythromycin yielded minimal clinical impact.

Case 2 : A 66-year-old man underwent Chest CT for follow-up of rheumatoid arthritis and chronic bronchitis, which showed an enlarged cavity in the right upper lobe. Pulmonary mycobacteriosis was suspected. Bronchoscopy was performed and *P. multocida* was isolated. Finally, amoxicillin treatment was effective.

P. multocida infection is a well-known skin and soft tissue infection triggered by trauma caused by pet animals, such as dogs and cats ; however, it is also known to cause respiratory infections. *P. multocida* pulmonary infections present with centrilobular nodules accompanied by bronchiectasis on imaging in some cases, and may require differentiation from pulmonary mycobacteriosis, such as *M. tuberculosis* and non-tuberculous mycobacterial infections, although this is not well known. In recent years, the incidence of *P. multocida* has increased, and differentiating between pulmonary mycobacteriosis and *P. multocida* pulmonary infections is important. Herein, we report two cases of pulmonary infection with *P. multocida* that required differentiation from pulmonary mycobacteriosis. *Shinshu Med J 73 : 241—244, 2025*

(Received for publication April 2, 2025 ; accepted in revised form May 20, 2025)

Key words : *Pasteurella multocida*, Mycobacterial infections
Pasteurella multocida，抗酸菌感染症

Ⅰ　緒　　言

Pasteurella multocida（*P. multocida*）は，イヌやネコなどの愛玩動物からの感染が知られている。近年

* Corresponding author：加藤あかね　〒396-8555
伊那市小四郎久保1313-1　伊那中央病院呼吸器内科
E-mail : akanekat2@gmail.com

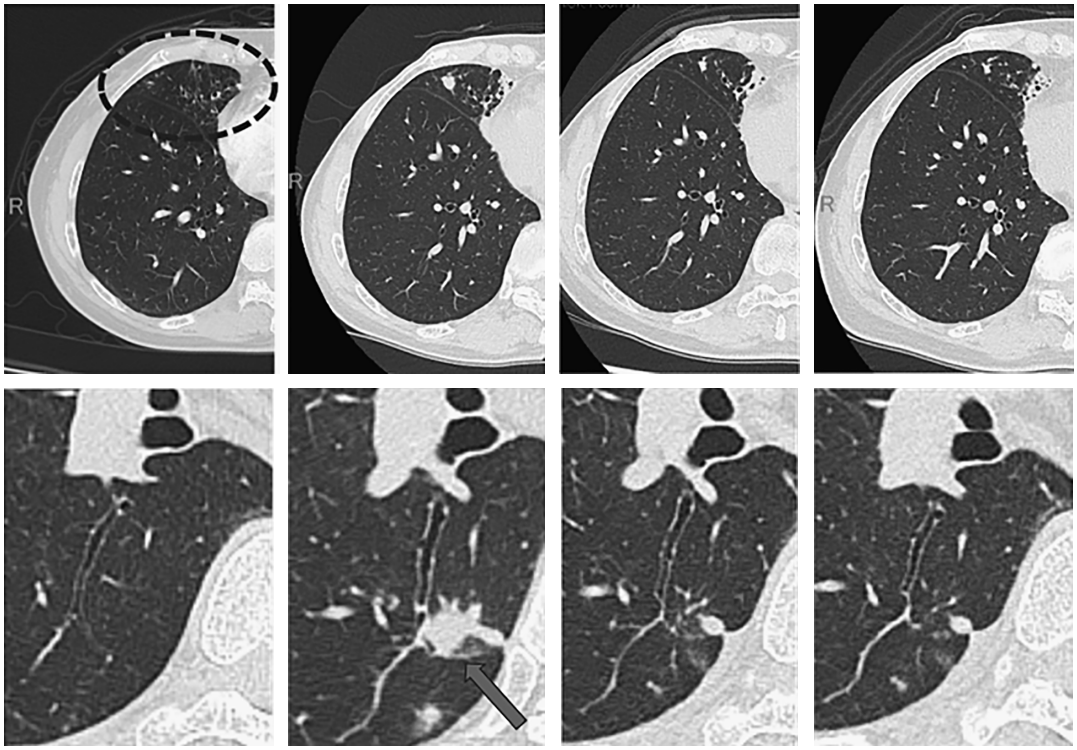

図１　症例１，胸部 CT
ａ：乳癌加療前に，右肺中葉に粒状影を認めていた（点線囲）。
ｂ：乳癌加療後，中葉の粒状影の悪化と右 S6の新規粒状影を認めた（矢印）。
ｃ：エリスロマイシンを１年間投与後，粒状影は改善していた。
ｄ：アモキシシリンの治療を２週間追加したところ，粒状影はわずかに改善した。

Pasteurella 感染症は増加傾向であり，特にコロナ渦で在宅が多くなったことを契機に感染が増加しており，中でも基礎疾患を有する患者の呼吸器検体からの検出が増えている[1)]。今回我々は，抗酸菌症と画像上鑑別を要する *P. multocida* 肺感染症の２例を経験したので報告する。

Ⅱ　症　　例

症例１：62歳，女性。

主訴：咳嗽。

既往歴：乳癌。

生活歴：ネコを複数匹長年飼育しているが，濃厚接触はない。

現病歴：60歳時に右乳癌と診断され，診断時に右肺中葉の粒状影を指摘されていた（図１ａ）。術前術後化学療法および，乳房切除術後，咳嗽の訴えがあり撮影された胸部 CT で右肺中葉粒状影は増悪し，右下葉 S6に新規粒状影が出現したため，当科へ紹介された（図１ｂ）。

経過：肺抗酸菌症が疑われ，喀痰抗酸菌検査が３回施行されたが診断がつかず，それ以上の診断を拒否したため，慢性気管支炎としてエリスロマイシン200 mg/日の投与を行った。約１年の治療継続で粒状影は改善したが（図１ｃ），陰影は残存しており，粒状影が右 S6と結核の好発部位に存在し，結節とその周囲の散布巣を呈しているため，気管支鏡による右肺中葉の擦過・洗浄が施行された。抗酸菌の塗抹・培養検査と *M. tuberculosis/M. avium/M. intracellulare* の PCR はネガティブであったが，一般細菌培養検査で *P. multocida* が分離された。*P. multocida* の第一選択薬であるペニシリン系のアモキシシリン750 mg/日を２週間追加したところごくわずかな改善であった（図１ｄ）。エリスロマイシンは長期投与の効果を期待し，アモキシシリン投与中も中止なく治療継続中である。

症例２：66歳，男性。

主訴：湿性咳嗽。

既往歴：右膿胸（64歳），関節リウマチ（メトトレキサート，アバタセプト，サリブマブの使用歴あり），

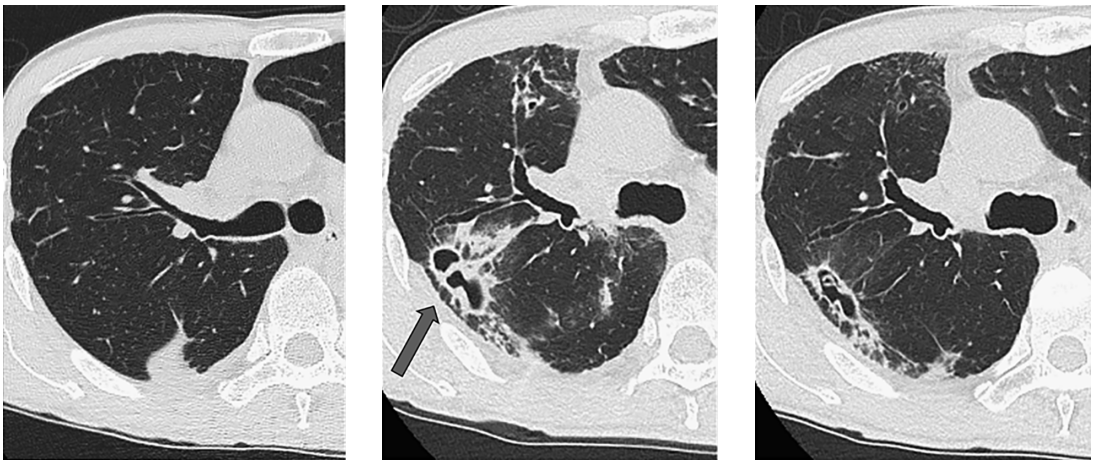

a　　b　　c

図２　症例２，胸部 CT
a：当院初診２年前の CT。粒状影や空洞影はない。
b：関節リウマチと慢性気管支炎のフォロー中，右肺上葉の結節の空洞化が出現した（矢印）。
c：アモキシシリンの加療を行ったところ，空洞は縮小した。

慢性気管支炎。

生活歴：イヌは48歳頃から，ネコは63歳頃から飼育している。いずれも濃厚接触はない。

現病歴：慢性気管支炎のフォローで撮影した胸部 CT で２年前の CT（図２ａ）にはなかった右肺上葉の空洞影を認め（図２ｂ），肺抗酸菌症が疑われた。喀痰の抗酸菌検査が３回施行されたが，有意な所見はなく，精査加療目的に当科へ紹介となった。

経過：気管支鏡により右気管支 B2a を擦過・洗浄した。喀痰と同様，抗酸菌検査は有意な所見は認めなかったが，一般細菌塗抹でグラム陰性桿菌の貪食像があり，*P. multocida* が分離された。アモキシシリンカプセ750 mg/日を14日間使用後，症状の改善を認めた。治療後の CT では空洞影の縮小を認めた（図２ｃ）。今後も定期フォローの予定である。

Ⅲ　考　　察

P. multocida は，ウシの出血性敗血症，家禽コレラ等の重症感染症の原因菌として知られる人畜共通感染症であり，哺乳動物や鳥類の口腔・気管・消化管などに常在するグラム陰性短桿菌である[2]。パスツレラ菌はイヌの75 %，ネコの100 %が保有している。イヌやネコによる咬傷，掻傷といった動物外傷を契機とした皮膚軟部組織感染症が有名であるが[1]，非動物外傷性の感染も指摘されており，*P. multocida* が常在菌として保持している動物から排出される本菌を吸入することによって起きるとされ[3]，非動物外傷性のパスツレラ感染症のうち，呼吸器系は *P. multocida* 感染症の好発臓器と考えられている[4]。呼吸器感染症では気管支拡張症や肺気腫などの基礎疾患を持つ例が多いことが指摘されている[5]。本症例１，２ともに背景に気管支拡張症を持っていた。*P. multocida* が喀痰より分離されても気管支への定着のみで，病原性はないとの指摘もあるが[6]，播種すると死亡率は30 %と言われており[7]，注意が必要である。

P. multocida 肺感染症は，様々な呼吸器感染症を呈し，気管支拡張症，肺炎，膿胸，肺膿瘍などを引き起こす[8]。報告は少ないが，結核・非結核性抗酸菌症と類似した粒状影をきたすことがあり，鑑別を要する。医中誌で「パスツレラ」と「抗酸菌症」で検索したところ画像で抗酸菌症との鑑別を要した症例は２例であった[9)10]。PubMed で「Pasteurella」，「mycobacterium, mycobacteriosis, tuberculosis」を調べると，文献３，８が検索された。検索された４症例と本症例２例の計６例の特徴を表１にまとめた。イヌ・ネコ飼育歴は全例にあった。抗酸菌症を疑わせる所見である気管支拡張症，粒状影のいずれかもしくは両方を持っており，本症例２ではさらに空洞影を有した。６例中５例に症状があり，湿性咳嗽・血痰等，抗酸菌症でみられる所見と類似していた。文献９のみが気管支拡張症を有しておらず，無症状であった。一般に気管支拡張症は症状として慢性咳嗽，喀痰，血痰をきたすことが知られており，文献９以外での症状の原因となった可能性がある。抗酸菌症においては，感染と気管支拡張症

表１　画像上，肺抗酸菌症と類似した症例

文献・症例	ペット飼育歴	胸部 CT 所見⇒治療後の画像変化	症伏⇒治療後の変化	治療
文献３	ネコ	左上・下葉の気管支拡張症・浸潤影⇒改善	湿性咳嗽・呼吸困難⇒改善	AMX-CLA※　14日間
文献８	ネコ	左舌区粒伏影，左下葉の気管支拡張症⇒改善	血痰⇒再発なし	AMX-CLA　14日間
文献９	ネコ	右 S2の粒伏影⇒消矢	なし⇒なし	AMX-CLA 750 mg/日　６週間
文献10	イヌ	右上葉の粒伏影，右中葉の気管支拡張・粒伏影⇒改善	湿性咳嗽⇒改善	アンピシリン1000 mg/日　30日間
症例１	ネコ	右中葉の気管支拡張・粒伏影，右 S6の粒伏影⇒改善	湿性咳嗽⇒改善	エリスロマイシン200 mg　７か月間
		右中葉の気管支拡張・粒伏影，右 S6の粒伏影⇒わずかに改善	咳嗽⇒不変	アモキシシリン750 mg　14日間
症例２	イヌ，ネコ	両肺下葉の気管支拡張・粒伏影，右上葉の空洞・粒伏影⇒改善	咳嗽⇒改善	アモキシシリン750 mg　14日間
				※amoxicillin-clavulanic acid

のどちらが先行するのか結論はついていないが[11]，*P. multocida* 肺感染症においても，気管支拡張症が，*P. multocida* によって発生するのか，元々あった気管支拡張症に *P. multocida* が定着するのかは今後更なる研究が期待される。いずれの症例も使用した抗菌薬により画像所見は改善し，症状のあった症例は軽快した。

本症例１は結核の好発部位である S6に粒状影をきたし，画像上は結核との鑑別が困難であった。喀痰検査においては，抗酸菌検査のみを提出すると菌種が同定されない可能性があり，画像上抗酸菌症を疑った場合でも，一般細菌検査も行った方がよいと考える。

治療はペニシリン系薬剤が第一選択薬であるが[8]，マクロライドの長期投与が有効という報告もある。症例１は診断前に quorum-sensing system の抑制を意図して使用したが，結果的には有効であった。症例２も再燃がある場合は，ペニシリンの再投与やマクロライドの使用が考慮される。

Ⅳ　結　　語

P. multocida 肺感染症の２例を経験した。*P. multocida* 肺感染症は肺抗酸菌症との鑑別が問題となる。肺抗酸菌症を疑う場合でも，正しい診断・治療のために喀痰検査および気管支鏡検査で，一般細菌と抗酸菌両方の培養を行うことが推奨される。

文　　献

1）島津　翔，有波　順，太田　毅，富士盛文夫，牧野真人，田邊嘉也：新潟県の地域中核病院におけるパスツレラ感染症について．感染症誌 97：162-170，2023

2）荒島康友，熊坂一成，土屋俊夫，河野均也，山崎悦子：本邦における *Pasteurella multocida* の分離状況．感染症誌 67：791-794，1993

3）Itoh N, Kurai H : A case of *Pasteurella multocida* pneumonia needed to differentiate from non-tuberculous mycobacteriosis. IDCases 19 : 136-139, 2018

4）石黒　卓，鍵山奈保，吉岡浩明，他：パスツレラ呼吸器感染症の臨床的検討．日呼会誌 6：144-149，2017

5）Hubbert WT, Rosen MN : Pasteurella multocida infections. II. Pasteurella multocida infection in man unrelated to animal bite. Am J Public Health Nations Health 60 : 1109-1117, 1970

6）日浦研哉，山田穂積，山口常子，加藤　収，山口雅也，永沢善三：気管支拡張症に併発した *Pasteurella multocida* 感染症の１例．感染症誌 64：866-870，1989

7）Ferreira J, Treger K, Busey K : Pneumonia and disseminated bacteremia with *Pasteurella multocida* in the immune competent host : A case report and a review of the literature. Respir Med Case Rep 15 : 54-56, 2015

8）Okazaki E, Hattori S, Tomomatsu K, et al : Chronic *Pasteurella Multocida* Bronchitis Diagnosed 3 Years After Onset of Symptoms. Tokai J Exp Clin Med 49 : 9-11, 2024

9）正木康晶，古瀬秀明，津田岳志，鈴木健介，谷口浩和：肺結核との鑑別を要した *Pasteurella multocida* 肺感染症の１例．気管支学 39：318-321，2017

10）戸根一哉，藤本祥太，清水優里，他：非結核性抗酸菌症との鑑別を要した *Pasteurella multocida* 肺感染症の１例．呼吸 32：736-741，2013

11）赤川志のぶ：肺 MAC 症の画像所見．結核 84：569-575，2009

（Ｒ７．４．２ 受稿；Ｒ７．５．20 受理）