

## 聴力障害で発症したリウマチ性髄膜炎の1例

高松良太\* 市川貴規 岸田 大  
下島恭弘 関島良樹

信州大学医学部内科学第三教室 (脳神経内科, リウマチ・膠原病内科)

Rheumatoid Meningitis with Sensorineural Hearing Loss  
as an Initial Clinical Episode: A Case Report

Ryota TAKAMATSU, Takanori ICHIKAWA, Dai KISHIDA

Yasuhiro SHIMOJIMA and Yoshiki SEKIJIMA

Department of Medicine (Neurology and Rheumatology), Shinshu University School of Medicine

Rheumatoid meningitis (RM) is a rare central nervous system disorder in patients with rheumatoid arthritis. A 72-year-old man with a history of rheumatoid arthritis developed sensorineural hearing loss on the left side 3 months ago; he subsequently exhibited neurological symptoms, including dizziness, nausea, and impaired consciousness. He was diagnosed with RM after excluding malignancies and infections via systemic assessments, which included imaging and cerebrospinal fluid examinations. He was treated with corticosteroids, which improved his neurological symptoms despite the remaining hearing impairment. To the best of our knowledge, only four cases of sensorineural hearing loss in RM, including our patient, have been reported. Furthermore, this report demonstrates hearing impairment as a crucial symptom in RM diagnosis. *Shinshu Med J* 72: 107–113, 2024

(Received for publication November 21, 2023; accepted in revised form January 11, 2024)

**Key words:** rheumatoid arthritis, rheumatoid meningitis, sensorineural hearing loss

関節リウマチ, リウマチ性髄膜炎, 感音難聴

## I はじめに

リウマチ性髄膜炎は関節リウマチ (RA) に合併する稀な中枢神経合併症で, 1954年に Ellman ら<sup>1)</sup>により報告され, 1979年に Markenson ら<sup>2)</sup>により初めて呼称された疾患である。リウマチ性髄膜炎の診断基準は確立しておらず, 他の膠原病や感染症, 悪性疾患などの除外が必要である。近年疾患の認知度向上に伴い報告が増えているほか, 磁気共鳴画像診断 (MRI) など画像技術の発達に伴い早期発見, 治療介入が可能となった。しかし, 未だに致命的な経過を辿る患者も存在する<sup>3)</sup>。

リウマチ性髄膜炎では, 頭痛や意識障害, 痙攣, 運

動機能障害, 脳神経障害など多彩な症状が出現する<sup>4)</sup>。一方で, 聴力障害を伴う症例はあまり知られていない。今回我々は, 聴力障害を初発症状として発症し, その後意識障害および身体失認を呈したりウマチ性髄膜炎の症例を経験した。

## II 症 例

患者は72歳, 男性。生来健康。X-7年より手指のこわばりと多発性に関節痛が出現。リウマトイド因子 (RF) および抗 CCP 抗体陽性を認め, 近医内科にて RA と診断。メトトレキサート (MTX), プシラミン, タクロリムスで治療されたが, たびたび通院を自己中断していた。X年5月初旬, 左側の聴力低下を自覚, 次第に増悪した。6月初旬から, 立ち上がった際のめまいと悪心が出現。近医耳鼻科を受診し, メニエール病と診断された。7月初旬, 左側の聴力低下がさらに増悪し, 突発性難聴と診断。プレドニゾロン (PSL)

\* Corresponding author: 高松良太 〒390-8621  
松本市旭3-1-1 信州大学医学部内科学第三教室  
(脳神経内科, リウマチ・膠原病内科)  
E-mail: takamatsu.ryo.1989@gmail.com

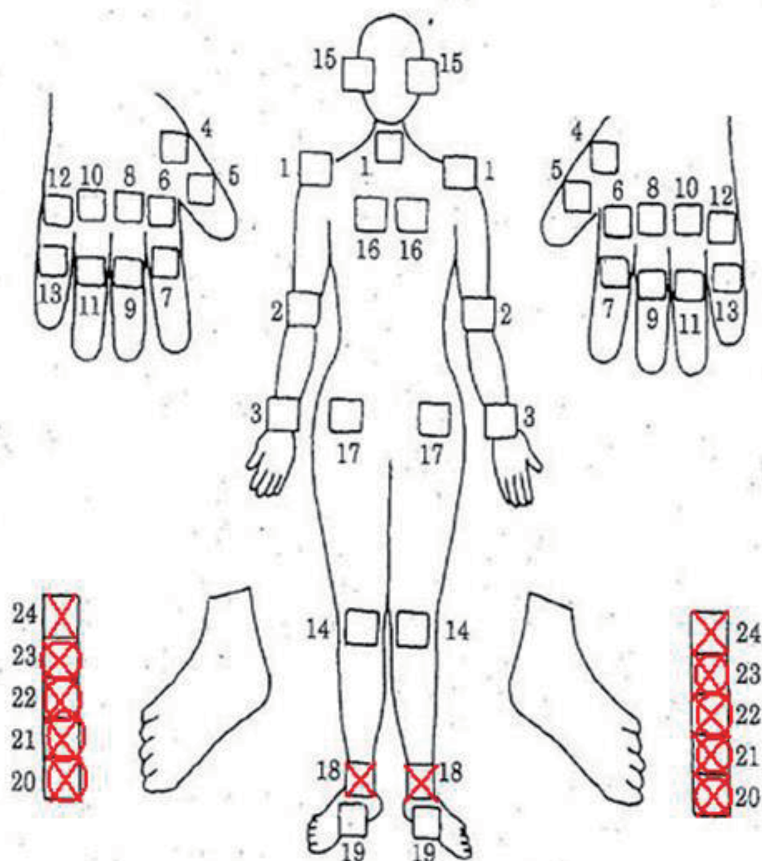


図1 入院時関節所見

○：腫脹関節 ×：圧痛関節

30 mg/日を7日間内服して治療されたが、聴力低下やめまいは改善しなかった。8月中旬、体動困難で倒れているところを家族に発見され、当院へ入院した。

【入院時身体所見】身長 169.0 cm, 体重 48.4 kg, 体温 37.5℃, 血圧 121/60 mmHg, 脈拍 77/分 整。眼瞼結膜蒼白なし, 眼球結膜黄染なし。口腔内に異常所見なし。頸部リンパ節腫大なし。胸腹部に特記すべき所見なし。皮疹なし。両側足関節, 両側第1～5中足趾節関節の腫脹と疼痛あり(図1)。意識はJCS I-1, 問いかけには適切に反応するが緩慢であった。項部硬直なし。指こすり音検査は左で低下あり, Weber 試験は左右差なし, Rinne 試験は右が陽性, 左が陰性。その他の脳神経系に異常所見なし。徒手筋力テストで四肢に筋力低下は認めず, 四肢の腱反射は正常, Babinski 反射とChaddock 反射は両側で陽性であった。感覚障害は認めなかった。協調運動は, 両側の手回内・回外試験, 指鼻試験および膝踵試験が拙劣であった。歩行は歩幅が広く不安定で, 支えが必要であった。

【入院時検査所見】血液検査所見では, CRP 8.58 mg/dl, 赤血球沈降速度(1時間値) 83 mm/時と炎症

反応は上昇, RFは268 U/ml(基準値:0-14 U/ml)および抗CCP抗体は35.5 U/ml(基準値:0-4.4 U/ml)と高値を認めた(表1)。その他の測定し得た自己抗体は検出されず, 血清学的感染症関連検査は全て陰性であった。髄液検査では, 細胞数68/μl(単核球優位)および蛋白99 mg/dlと上昇を認めたが, 髄液糖の値は血糖値に比して基準範囲内であった。髄液の細菌・抗酸菌培養は陰性, 細胞診はclass IIであった。髄液中にRFおよび抗CCP抗体は検出されなかった。頭部造影MRIでは大脳鎌, 左頭頂葉から側頭葉にかけての脳表に拡散強調およびFLAIR強調画像で高信号変化, 大脳鎌の硬膜肥厚および軟膜に沿った線状造影効果, 左半規管に造影効果を認めた(図2)。標準純音聴力検査では4分法にて右53.8 dB, 左92.5 dBと左優位の両側感音難聴を認めた(図3)。

【入院後経過】入院直後より傾眠傾向となり, 意味もなく歩き回るなどの異常行動および左側の身体失認が出現した。単純ヘルペス(HSV)脳炎の可能性を考慮し, アシクロビルの投与を開始したが, 髄液HSV-DNA定量検査で陰性を確認し投与は終了。ス

聴力障害で発症したリウマチ性髄膜炎の1例

表1 入院時検査所見

〈血液検査〉				〈尿検査〉				
生化学				蛋白 (-)				
TP	6.4	g/dl	潜血 (-)					
Alb	3.1	g/dl	〈髄液検査〉					
BUN	9.7	mg/dl	細胞数	68	/μl			
Cre	0.49	mg/dl	単核球	58	/μl			
AST	34	U/l	多核球	10	/μl			
ALT	45	U/l	蛋白	99	mg/dl			
ALP	224	U/l	糖	52	mg/dl			
γGTP	35	U/l	IgG index	0.5				
Na	128	mmol/l	HBs 抗原	(-)	HSV-DNA	(-)		
K	4.4	mmol/l	抗 HBs 抗体	(-)	RF	(-)		
Cl	94	mmol/l	抗 HBc 抗体	(-)	抗 CCP 抗体	(-)		
CRP	8.58	mg/dl	抗 HCV 抗体	(-)	ADA	(-)		
HbA1c	6.1	%	βD グルカン	(-)	一般細菌培養	陰性		
			IGRA	(-)	抗酸菌培養	陰性		
血沈	83	mm/hr			細胞診	class II		
血算				免疫血清				
WBC	9.05	×10 <sup>3</sup> /μl	IgG				1134	mg/dl
RBC	3.54	×10 <sup>6</sup> /μl	IgA				223	mg/dl
Hb	11.0	g/dl	IgM				118	mg/dl
Hct	32.7	%	CH50				73.3	U/ml
Plt	43.5	×10 <sup>4</sup> /μl	RF				268	U/ml
			抗 CCP 抗体				35.5	U/ml
			FANA				×40	
			(homogeneous)					
			抗 dsDNA 抗体				(-)	
			抗 SS-A 抗体				(-)	
			抗 SS-B 抗体				(-)	
			MPO-ANCA				(-)	
			PR3-ANCA				(-)	
			抗β2GPI 抗体				(-)	
			抗カルジオリピン抗体				(-)	
			抗β2GPI 抗体				(-)	
			LAC				(-)	
			ACE				(-)	
			sIL-2R				866	U/ml

IGRA : Interferon-Gamma release assay, RF : rheumatoid factor, FANA : fluorescent anti-nuclear antibody, LAC : lupus anticoagulant, ACE : angiotensin-converting enzyme, sIL-2R : soluble interleukin-2 receptor, ADA : adenosine deaminase

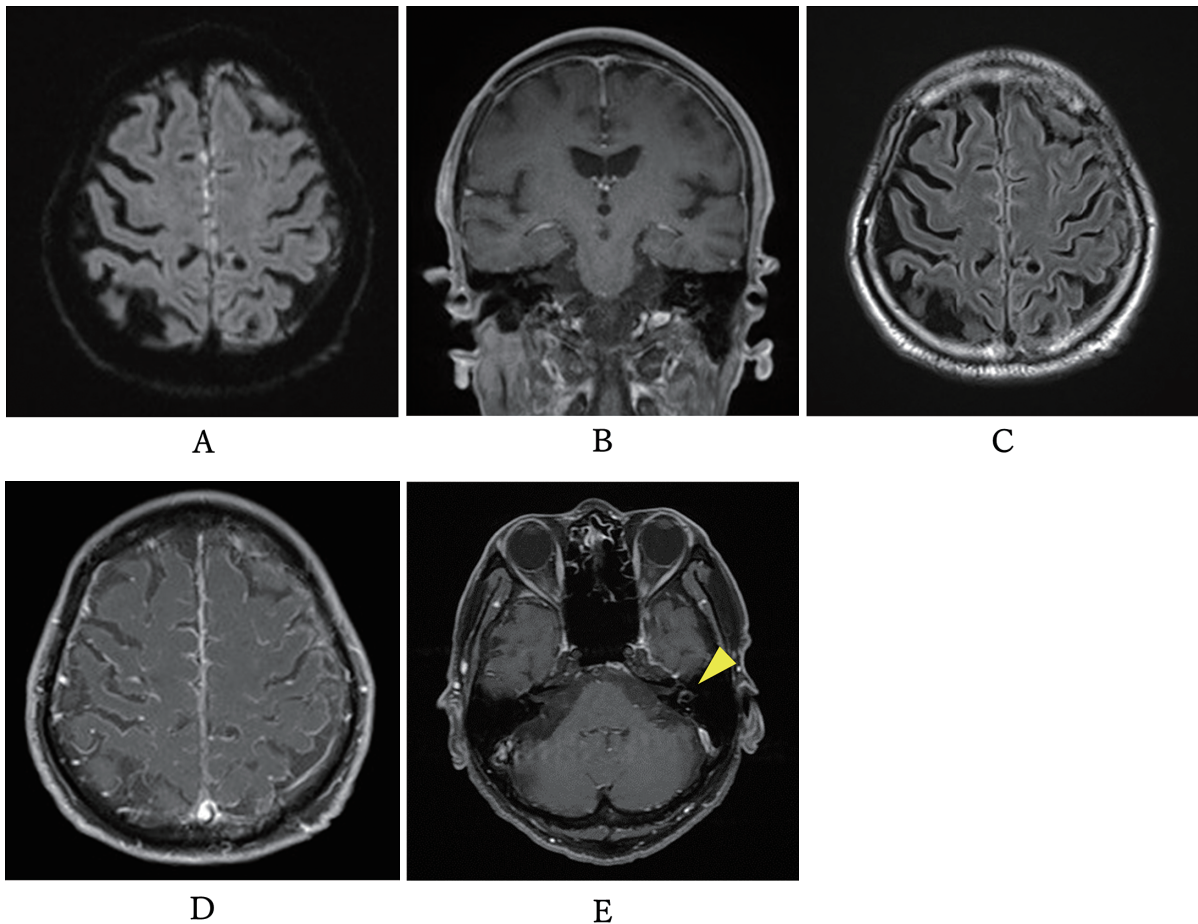


図2 頭部造影 MRI

A : 拡散強調画像。大脳鎌に点状高信号あり。 B : FLAIR 像。大脳鎌、頭頂葉脳表に高信号変化あり。  
C, D : 造影 MRI。大脳鎌の髄膜肥厚あり。脳軟膜に沿った造影効果あり。 E : 造影 MRI。左半規管に造影効果あり (矢頭)。

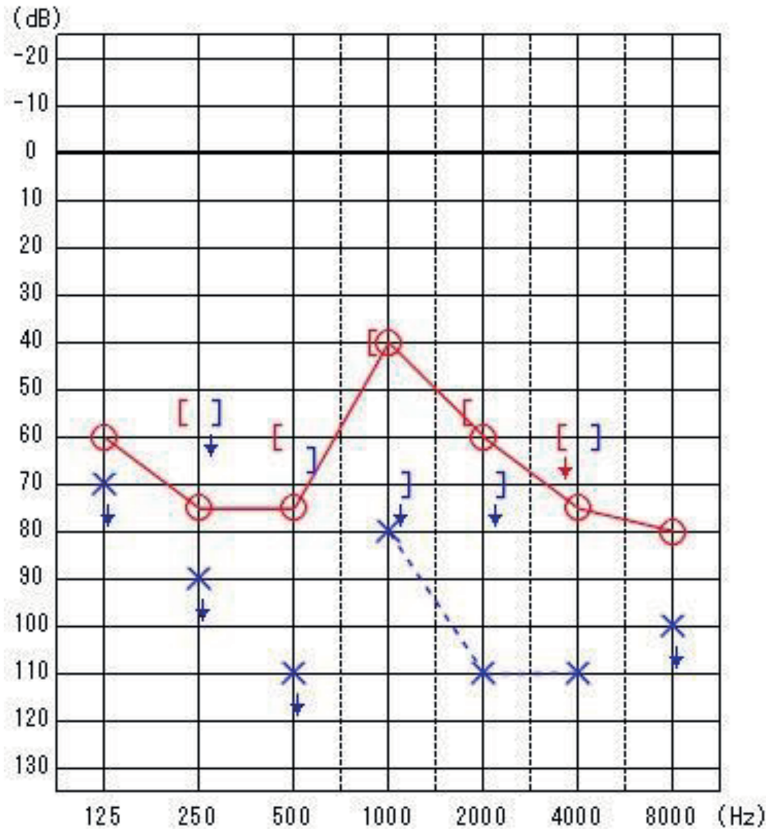


図3 入院時オーディオグラム  
 ○：気導聴力（右耳），×：気導聴力（左耳），  
 [ ]：骨導聴力（右耳），] ]：骨導聴力（左耳），  
 ↓：スケールアウト

クリーニング結果から，感染症や腫瘍関連および他の自己免疫疾患に伴う髄膜炎は否定され，リウマチ性髄膜炎と診断。メチルプレドニゾン1000 mg×3日間の投与とPSL 50 mg/日の後療法で治療を開始。意識障害や異常行動，身体失認，協調運動障害，失調性歩行は速やかに改善したが，聴力障害は残存した。PSLは30 mg/日まで漸減し，再増悪はなく経過（図4）。リハビリテーションを継続するため，他院へ転院した。

### III 考 察

リウマチ性髄膜炎はRAの免疫学的病態を原因として，軟膜と硬膜のいずれにも炎症を呈する。炎症波及が硬膜主体の場合，頭痛や脳神経障害を主要な症候とする。軟膜主体の場合は，痙攣，運動機能障害，精神症状，歩行障害などをきたすことが多い<sup>5)</sup>。リウマチ性髄膜炎の頭部MRI所見では，拡散強調画像やFLAIR強調画像にて，片側大脳半球のくも膜下腔に高信号を認め，またガドリニウム造影で同部位は増強効果を示すものが多い<sup>6)-12)</sup>。リウマチ性髄膜炎の分類基準は提唱されていないが，結核，真菌を含めた感染症，多発血管炎性肉芽腫症，シェーグレン症候群，サルコイドーシス，IgG4関連疾患などの非感染性病態，

悪性腫瘍など他疾患の除外を行い，診断に結びつける必要がある<sup>3)</sup>。

本症例におけるリウマチ性髄膜炎の初発症状は，聴力障害であった。肺炎球菌性髄膜炎では聴力障害を7-36%に認めると報告されているが<sup>13)</sup>，リウマチ性髄膜炎で聴力障害を呈した報告は少ない。PubMedおよび医中誌を用いた検索の結果，聴力障害を合併したリウマチ性髄膜炎は本症例を含めて4例のみであった<sup>14)-16)</sup>（表2）。全例が中高年の発症，3例が男性で1例が女性であった。また全例が感音難聴であり，3例が両側性で1例が片側性であった。リウマチ性髄膜炎を発症するまでのRAの罹病期間は3例が7年以上であったが，1例は関節症状の出現に先行していた。リウマチ性髄膜炎における聴力障害の病態は，①硬膜肥厚の直接的な圧迫や硬膜病変からの炎症波及による第Ⅷ脳神経障害，もしくは②病態炎症の波及による蝸牛障害が考慮される。①に関して，ANCA関連血管炎やIgG4関連疾患の肥厚性硬膜炎において第Ⅷ脳神経障害による難聴の報告は多い<sup>17)18)</sup>。肥厚した硬膜による循環障害や直接的な神経の圧迫，神経への炎症の波及が病態機序と考えられ<sup>19)</sup>，リウマチ性髄膜炎でも，同様の機序による聴力障害が考慮される。②に関

聴力障害で発症したリウマチ性髄膜炎の1例

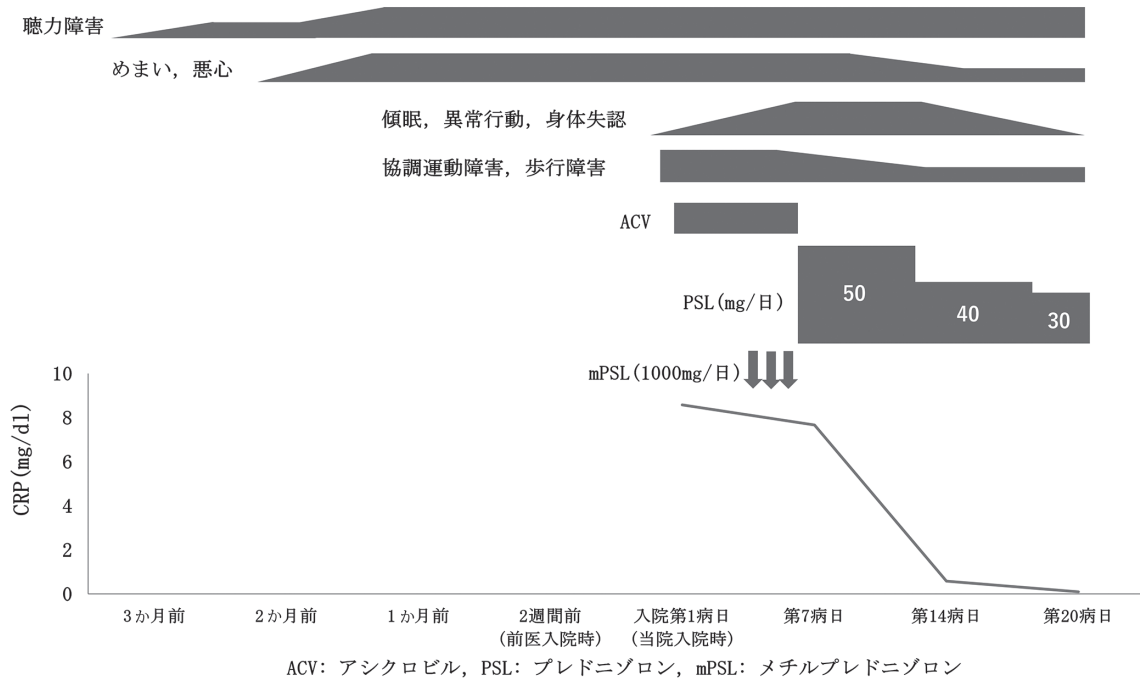


図4 聴力障害出現後の経過表

表2 感音難聴を呈したリウマチ性髄膜炎の報告例

著者	年齢/性別	聴力障害	期間*		その他神経学的所見	治療	聴力の予後
			聴力障害	関節症状			
Starosta MA et al <sup>14)</sup>	67/男	両側感音難聴	診断と同時	-3か月	なし	CS MTX	改善なし
Tan HJ et al <sup>15)</sup>	61/女	両側感音難聴	2か月	9年	記憶障害, 記憶の混乱, 日常動作遂行困難	不明	不明
Micheli F et al <sup>16)</sup>	56/男	左感音難聴	4年	15年	嚥下困難, 発声困難, 顔面知覚過敏, 右眼瞼下垂, 声帯麻痺	行わず	不変
本症例	72/男	両側感音難聴	4か月	7年	傾眠, 異常行動, 身体失認, 協調運動障害	CS	改善なし

\*症状出現時からリウマチ性髄膜炎診断までの期間 CS: 副腎皮質ステロイド, MTX: メトトレキセート

して、細菌性髄膜炎では細菌の直接的な侵襲のみではなく、免疫応答を介した炎症性サイトカイン、ケモカイン、活性酸素などの炎症性メディエーターも組織障害に關与する<sup>20)</sup>。その主な障害部位は蝸牛であり、蝸牛水管を介して外リンパ腔へ細菌が浸潤し、炎症性メディエーターの産生を介して、血液迷路関門の破綻、有毛細胞、らせん神経節細胞を傷害し、聴力障害を呈する<sup>21)</sup>。乳児ラットに対する動物実験では、接種する肺炎球菌の量に關して、髄液中の interleukin(IL)-1, IL-6, IL-10, tumor necrosis factor- $\alpha$ (TNF $\alpha$ ), interferon- $\gamma$  など炎症性サイトカイン濃度が上昇し、聴

覚脳幹反応で評価した難聴の障害度は炎症性サイトカインの濃度と關したと報告されている<sup>22)</sup>。

IL-6や TNF $\alpha$  などの炎症性サイトカインは、RA における滑膜の炎症促進やその維持に關わり、病態の中心的な役割を担い、病勢と關連する<sup>23)</sup>。リウマチ性髄膜炎では髄液中の IL-6の上昇を認めたとする報告があり<sup>24)</sup>、RA の病態をも反映する炎症性メディエーターによる炎症が蝸牛に波及することで、リウマチ性髄膜炎でも同様に聴力障害を呈する可能性が考慮される。

本症例は両側性の感音難聴を呈したが、左優位に左

右差を認めていた。頭部造影 MRI では、左半規管に炎症を示唆する造影効果を認めており、蝸牛を含めた内耳への炎症波及の程度を反映して、聴力の左右差をきたした可能性がある。

リウマチ性髄膜炎に対する治療は経験的選択に委ねられることが多いが、副腎皮質ステロイドを第一選択とし、メトトレキサート、アザチオプリン、シクロホスファミド、リツキシマブなどの有用性が報告されている<sup>25)</sup>。2003年のリウマチ性髄膜炎患者24名のレビューでは71%が経過中に死亡しており、過去には致死率の高い疾患であった<sup>24)</sup>。しかし、2021年のリウマチ性髄膜炎患者120名のレビューでは14%が経過中に死亡したが、80%以上で部分的もしくは完全寛解が達成されており、早期診断および早期の治療介入により予後は改善している<sup>3)</sup>。本症例と Starosta らの例では治療を行うも、いずれも聴力障害に関しては改善を認めなかった。リウマチ性髄膜炎に伴う聴力障害は容易に不可逆的な障害に陥る可能性があり、後遺症と

しての聴力障害軽減のために早期の診断・治療が必要であると考えられる。

#### IV おわりに

関節リウマチは患者数の最も多い膠原病であるが、リウマチ性髄膜炎は RA 患者の稀な中枢神経合併症である。治療介入の遅れは生命予後に影響し、不可逆の後遺症の原因となり得る。診断には感染症や悪性腫瘍および他の原因疾患の除外が必須であり、早期の診断と早期治療介入による予後改善のためには、RA 患者に合併する可能性を念頭に日々の診療に従事することが求められる。聴力障害を初発症状としたリウマチ性髄膜炎の高齢男性例を報告したが、過去の報告例を含め聴神経障害は不可逆的障害を残す可能性が懸念された。RA の経過中に聴力障害を認めた場合は、リウマチ性髄膜炎の初発症状である可能性を考慮する必要がある。

#### 文 献

- 1) Ellman P, Cudkovic L, Elwood JS: Widespread serous membrane involvement by rheumatoid nodules. *J Clin Pathol* 7: 239-244, 1954
- 2) Markenson JA, McDougal JS, Tsairis P, et al: Rheumatoid meningitis: a localized immune process. *Ann Intern Med* 90: 786-789, 1979
- 3) Villa E, Sarquis T, de Grazia J, et al: Rheumatoid meningitis: A systematic review and meta-analysis. *Eur J Neurol* 28: 3201-3210, 2021
- 4) Magaki S, Chang E, Hammond RR, et al: Two cases of rheumatoid meningitis. *Neuropathology* 36: 93-102, 2016
- 5) Servioli MJ, Chugh C, Lee JM, et al: Rheumatoid meningitis. *Front Neurol* 2: 84, 2011
- 6) Nissen MS, Nilsson AC, Forsberg J, et al: Use of Cerebrospinal Fluid Biomarkers in Diagnosis and Monitoring of Rheumatoid Meningitis. *Front Neurol* 10: 666, 2019
- 7) 山岡美奈子, 泉 哲石, 江浦信之, 他: 神経症状が先行し髄液中抗 cyclic citrullinated peptides 抗体価指数上昇が診断に有用であったリウマチ性髄膜炎の 1 例. *臨床神経学* 60: 631-635, 2020
- 8) 山下和哉, 寺崎泰和, 坂口 学, 他: 全身痙攣で発症し、頭部 MRI が診断に有用であったリウマチ性髄膜炎の 1 例. *臨床神経学* 55: 926-931, 2015
- 9) 吉良雄一, 柴田憲一, 稲水佐江子, 他: 関節症状を認めない高齢発症のリウマチ性髄膜炎が疑われた 1 例. *臨床神経学* 59: 520-524, 2019
- 10) Manolios E, Manolios M, Spencer D, et al: Leptomeningitis in rheumatoid arthritis. *Eur J Rheumatol* 8: 48-50, 2021
- 11) Roques M, Tanchoux F, Calviere L, et al: MRI with DWI helps in depicting rheumatoid meningitis. *J Neuroradiol* 41: 275-277, 2014
- 12) Spinardi L, Muccioli L, Pastore Trossello M, et al: Acute-onset focal neurological deficits in rheumatoid arthritis: consider rheumatoid meningitis. *Rheumatology* 59: 3579, 2020
- 13) Worsøe L, Cayé-Thomasen P, Brandt CT, et al: Factors associated with the occurrence of hearing loss after pneumococcal meningitis. *Clin Infect Dis* 51: 917-924, 2010
- 14) Starosta MA, Brandwein SR: Clinical manifestations and treatment of rheumatoid pachymeningitis. *Neurology* 68:

1079-1080, 2007

- 15) Tan HJ, Raymond AA, Phadke PP, et al: Rheumatoid pachymeningitis. *Singapore Med J* 45: 337-339, 2004
- 16) Micheli F, Scorticati MC, Pikielny R, et al: Pachymeningeal thickening in rheumatoid arthritis. *Eur Neurol* 33: 397-398, 1993
- 17) Iannella G, Greco A, Granata G, et al: Granulomatosis with polyangiitis and facial palsy: Literature review and insight in the autoimmune pathogenesis. *Autoimmun Rev* 15: 621-631, 2016
- 18) Gautier F, Neumann L, Adle-Biassete H, et al: Pachymeningitis associated with IgG4-related disease and ANCA positivity: Case report and review of the literature. *Autoimmun Rev* 22: 103285, 2023
- 19) Shimojima Y, Sekijima Y: Hypertrophic pachymeningitis in ANCA-associated vasculitis: Clinical and immunopathological features and insights. *Autoimmun Rev* 22: 103338, 2023
- 20) 亀井 聡: 細菌性髄膜炎診療ガイドライン. pp 112-114. 南江堂, 東京, 2014
- 21) Klein M, Koedel U, Kastenbauer S, et al: Nitrogen and oxygen molecules in meningitis-associated labyrinthitis and hearing impairment. *Infection* 36: 2-14, 2008
- 22) Perny M, Roccio M, Grandgirard D, et al: The severity of infection determines the localization of damage and extent of sensorineural hearing loss in experimental pneumococcal meningitis. *J Neurosci* 36: 7740-7749, 2016
- 23) Lin YJ, Anzaghe M, Schulke S, et al: Update on the Pathomechanism, Diagnosis, and Treatment Options for Rheumatoid Arthritis. *Cells* 9: 880, 2020
- 24) Kato T, Hoshi K, Sekijima Y, et al: Rheumatoid meningitis: an autopsy report and review of the literature. *Clin Rheumatol* 22: 475-480, 2003
- 25) Parsons AM, Aslam F, Grill MF, et al: Rheumatoid Meningitis: Clinical Characteristics, Diagnostic Evaluation, and Treatment. *Neurohospitalist* 10: 88-94, 2020

(R 5. 11. 21 受稿; R 6. 1. 11 受理)