

先行した慢性再発性多発性骨髄炎に対する アダリムマブ治療経過中に高安動脈炎の診断に至った1例

竹内詩緒¹⁾²⁾ 丸山悠太^{2)*} 中沢洋三²⁾

1) 飯田市立病院小児科

2) 信州大学医学部小児医学教室

A Case Diagnosed with Takayasu Arteritis during the Course of Treatment with Adalimumab for Chronic Recurrent Multifocal Osteomyelitis

Shio TAKEUCHI¹⁾²⁾, Yuta MARUYAMA²⁾ and Yozo NAKAZAWA²⁾

1) *Department of Pediatrics, Iida Municipal Hospital*

2) *Department of Pediatrics, Shinshu University School of Medicine*

A 15-year-old female was referred to our hospital because of fever and fatigue for 1 month. C-reactive protein elevation was observed (8.2 mg/dL), and imaging studies including ¹⁸F-fluoro-D-glucose-positron emission tomography/computed tomography (FDG-PET/CT) showed no abnormal findings. Prednisolone (PSL) was started, and her fever went down subsequently. When PSL was tapered, fever and headache recurred; so tocilizumab (TCZ) was initiated as a treatment for systemic juvenile idiopathic arthritis, and fever was resolved. Six months later she experienced pain around both knees. Multifocal abnormal bone marrow signals were observed through magnetic resonance imaging. Lesion bone biopsy revealed nonspecific inflammation without malignancy or infection. Our diagnosis was chronic recurrent multifocal osteomyelitis (CRMO), naproxen was started, and TCZ was switched to adalimumab (ADA). However, her pain around both knees and headache persisted. A year after CRMO diagnosis, ¹⁸F-FDG-PET/CT re-examination revealed FDG accumulation in the common carotid artery, subclavian artery, aortic arch, and femoral artery to the popliteal artery. Contrast-enhanced CT showed vessel wall thickening and arterial stenosis. Accordingly, the patient was diagnosed with Takayasu arteritis. PSL was increased, and azathioprine was initiated, and ADA was switched to subcutaneous TCZ. At the 10-month follow-up, headache and leg pain had decreased, and the steroid dose was tapered.

CRMO is a noninfectious, autoinflammatory disease causing recurrent sterile inflammatory bone lesions. CRMO has been described in association with other inflammatory conditions such as Takayasu arteritis. Physicians should consider that in a case of CRMO with persistent inflammation after treatment, other inflammatory diseases such as Takayasu arteritis may coexist. *Shinshu Med J 71 : 269–275, 2023*

(Received for publication January 15, 2023; accepted in revised form April 24, 2023)

Key words: takayasu arteritis, chronic recurrent multifocal osteomyelitis, adalimumab, tocilizumab, ¹⁸F-FDG-PET/CT

高安動脈炎, 慢性再発性多発性骨髄炎, アダリムマブ, トシリズマブ, ¹⁸F-FDG-PET/CT

I 緒 言

高安動脈炎は大型血管炎の代表的疾患であり, 血管

以外にも眼, 耳, 消化管, 皮膚など多臓器にわたって病変を生じうる。小児期発症例の初発症状は発熱や全身倦怠感など非特異的なことが多く¹⁾, 成人例に比して虚血症状に乏しいため, 確定診断までに時間を要する傾向がある²⁾。¹⁸F-FDG-PET/CTは同疾患の診断感度92%, 特異度100%と有用な検査であり³⁾, 2018年よ

* Corresponding author : 丸山悠太 〒390-8621
松本市旭3-1-1 信州大学医学部小児医学教室
E-mail : maruyama@shinshu-u.ac.jp

表1 初診時血液検査所見

<血算>			<生化学>					
WBC	11,440	/ μ l	TP	7.6	g/dl	Ferritin	139	ng/ml
SEG	69	%	Alb	3	g/dl	sIL-2R	1,003	U/ml
MON	9	%	BUN	6.4	mg/dl	血沈	100	mm/h
EOS	1	%	Cre	0.46	mg/dl	MMP-3	22.9	ng/ml
LYM	21	%	AST	23	U/l	抗核抗体	40	倍
Hb	9.7	g/dl	ALT	42	U/l	RF	31	U/ml
MCV	91.9	fl	T-Bil	0.59	mg/dl	PR3-ANCA	<1.0	U/ml
MCHC	31.6	%	LDH	126	U/l	MPO-ANCA	<1.0	U/ml
Plt	27.1×10^4	/ μ l	CRP	8.2	mg/dl	<血清サイトカイン>		
<凝固>			IgG	894	mg/dl	IL-6	94	pg/ml
PT	13.8	Sec	IgA	137	mg/dl	IL-18	820	pg/ml
APTT	31	Sec	IgM	106	mg/dl	<髄液>		
FIBG	471	mg/dl	C3	90	mg/dl	細胞数	4	/ μ l
d-dimer	1.4	μ g/dl	C4	10.7	mg/dl	蛋白	38	mg/dl
			CH50	43.4	U/ml			

り他の検査で病変の局在または活動性の判断がつかない大型血管炎患者を対象として保険適応となった。

慢性再発性多発性骨髄炎 (Chronic Recurrent Multifocal Osteomyelitis, 以下 CRMO) は学童期に好発する無菌性、非腫瘍性の骨および骨髄炎が慢性、再発性、多発性に生じる疾患である。自然免疫系の活性化が炎症に関わっているとされ、広義の自己炎症性疾患の一つと考えられるが詳細な機序は未解明である⁴⁾⁵⁾。CRMO には関節炎や炎症性腸疾患など骨組織以外に炎症性病変を伴うことがあるが⁵⁾、高安動脈炎との合併はまれである⁶⁾。今回初発時の¹⁸F-FDG-PET/CT では異常を認めず、先行した慢性再発性多発性骨髄炎に対するアダリムマブ治療経過中に高安動脈炎の診断に至った小児例を経験したため経過を報告する。

II 症 例

患者：15歳女性。

主訴：稽留熱。

既往歴：特記事項なし。

家族歴：特記事項なし。

現病歴：X年2月随伴症状の乏しい39℃台の稽留熱を発症した。各種抗菌薬（セフォタキシム、クリンダマイシン、ミノマイシン、レボフロキサシン）が投与されたが無効であり、発熱から2週間が経過した時点で当院を紹介受診した。

【入院時身体所見】体温 38.5℃、心拍数 101回/分、血圧 101/48 mmHg（左右差なし）。眼球結膜充血なし、頸部血管雑音なし、体表リンパ節腫大なし、呼吸

音清、心音整、雑音なし、腹部平坦、軟、肝2横指、脾2横指腫大あり、皮疹なし、筋把握痛なし。

【検査所見】入院時の血液および髄液検査結果を表1に示す。Hb 9.7 g/dlの正球性貧血、CRP 8.2 mg/dl、赤沈値 100 mm/hと炎症反応上昇を認めた。血清サイトカイン解析ではIL-6 94 pg/ml（基準値< 5 pg/ml）と高値であったが、IL-18 820 pg/ml（基準値< 500 pg/ml）と軽度上昇に留まった。その他熱源精査として複数回の血液培養を含む感染症スクリーニング、骨髄検査、全身造影CT、頭部MRI、全身、心臓および頸動脈超音波検査、¹⁸F-FDG-PET/CT、上下部消化管内視鏡検査を行ったが熱源は特定されなかった。

【経過】経過を図1に示す。入院後精査を行いながら熱型を観察したが、発症から2か月が経過した時点でも稽留熱が持続し、著しい体力の消耗および-4 kgの体重減少を認めた。感染症および悪性腫瘍が否定されたため、関節炎や紅斑を伴わない非典型例ではあるが全身型若年性特発性関節炎と診断し、治療としてX年4月からプレドニゾロン (PSL) 1.0 mg/kg/日 (50 mg/日)を開始した。PSL開始後は速やかに解熱し、X年5月PSL 0.5 mg/kg/日まで漸減した後に退院とした。X年6月PSL 0.3 mg/日まで漸減した時点で頭痛を伴う発熱の再燃、CRP 3.3 mg/dlと再上昇を認めた。髄液検査を再検し髄液細胞数は正常であったが、髄液蛋白80 mg/dlと増加を認めた。ステロイド単剤では減量困難であり、全身型若年性特発性関節炎に対する2nd line治療としてトシリズマブ (TCZ) 8 mg/kgの2週間毎点滴投与を開始した。

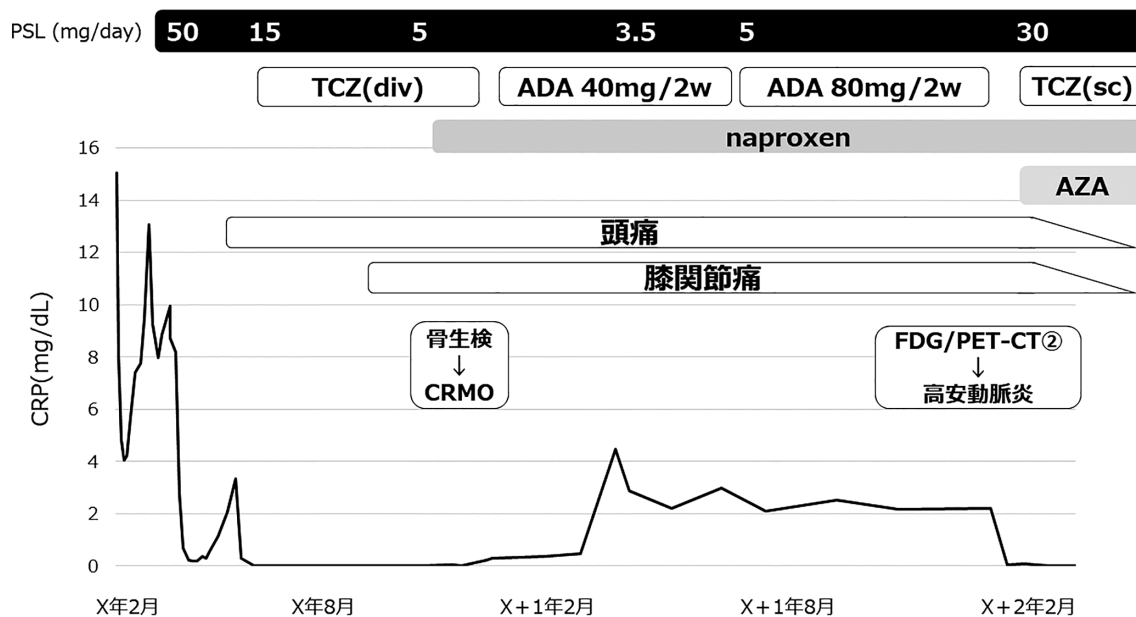


図1 経過

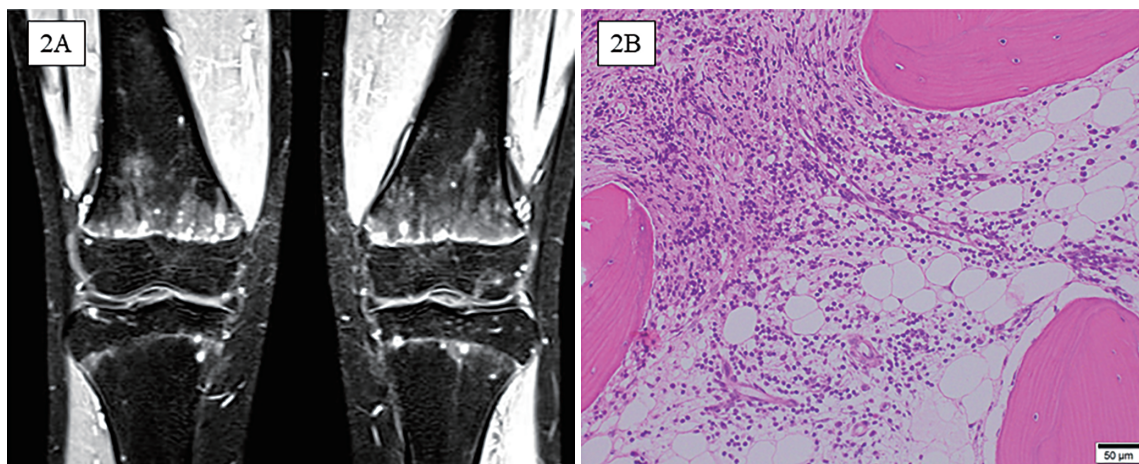


図2 造影MRIおよび病理所見

A：両膝関節 Gd 造影 MRI

両側大腿骨遠位，脛骨，腓骨近位骨幹端，骨端を中心に造影で増強する STIR 高信号結節あり。

B：左脛骨生検組織

リンパ球および形質細胞の浸潤と骨梁間の線維化を認める領域が観察され，慢性炎症が示唆される。

TCZ 開始後は速やかに解熱し PSL が減量可能となったが頭痛は持続した。X 年11月 (TCZ 開始6か月後) PSL 0.1 mg/kg/日まで減量した時点で，新たに両膝痛が出現した。同部位 MRI で両側大腿骨遠位部，脛骨近位部，腓骨近位部の骨髓に点状の脂肪抑制 T2強調像高信号域を認めた (図2 A)。^{99m}Tc-HMDP 骨シンチグラフィでは異常集積はなかった。左脛骨生検を実施したところ感染症および腫瘍性疾患の所見は認め

ず，非特異的な炎症所見を認めた (図2 B)。以上から CRMO と診断し，X 年12月よりナプロキセンの定期内服を開始した。その後も両膝周囲の疼痛が持続するため，生物学的製剤を TCZ からアダリムマブ (ADA) 40 mg 2 週間毎の皮下投与へ変更した。ADA 40 mg 開始後も頭痛，膝周囲痛は持続し，X + 1 年6月には上腕骨，骨盤に新たな骨髓炎を発症したためアダリムマブを80 mg 2 週間毎投与へ増量した。ナプロキセン，

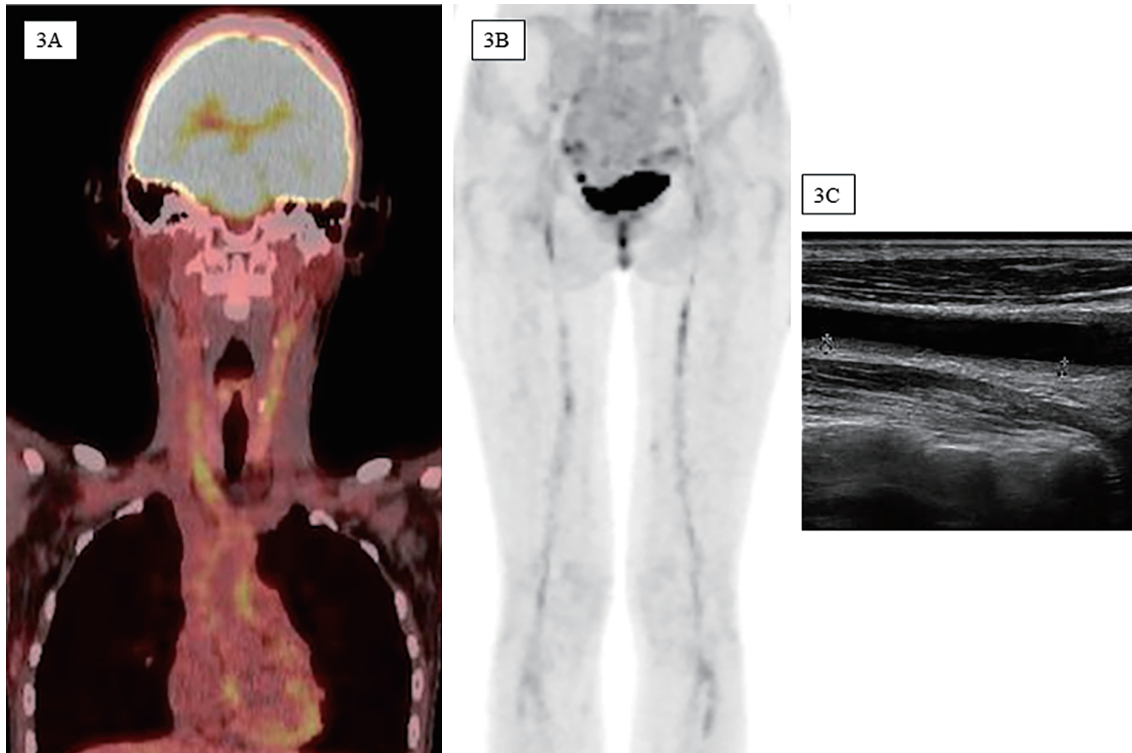


図3 ^{18}F -FDG-PET/CT画像
 両総頸動脈，鎖骨下動脈壁（A），両大腿動脈～膝窩動脈（B）にFDG集積を認める。
 C：左総頸動脈超音波画像。血管壁の肥厚を認める。

PSL，ADAによる治療を約1年行ったが，両膝痛と頭痛は遷延し，CRPも2mg/dl程度で推移した。CRMOの背景に高安動脈炎をはじめとする炎症性疾患の存在を疑いX+2年1月 ^{18}F -FDG-PET/CTを再検したところ，両側総頸動脈，鎖骨下動脈，大動脈弓，両側大腿動脈から膝窩動脈にFDGの集積を認めた（図3A，B）。造影CT検査では総頸動脈，大動脈の血管壁肥厚，遠位外腸骨動脈から表在大腿動脈の狭窄が確認され，頸部超音波検査の再検では総頸動脈の壁肥厚を認めた（図3C）。以上から高安動脈炎type Vと診断した。HLAタイピングはHLA-A26，HLA-B61，HLA-B48で高安動脈炎病との関連はなかった。治療としてPSLを0.5mg/kg/日へ増量，アザチオプリンを導入，生物学的製剤をADAからTCZ（162mg/週）の皮下投与へ切り替え，頭痛，膝痛の改善を認めた。X+3年1月現在症状の再増悪はなくPSL0.2mg/kg/日まで漸減している。

III 考 察

現在までに高安動脈炎と骨髄炎の併発は本症例を含めて小児5例，成人5例が報告されている（表2）⁶⁻¹³。

Case 1（3歳男児）を除く9例が10代以降に発症した女性であった。骨髄炎が高安動脈炎に先行して発症した症例が8例中7例と多く，その間隔の中央値は3年だった。高安病の正確な発症時期を特定することは困難であり，本症例も初発時には各種画像検査で大血管炎を示す所見は認めなかったものの，骨髄炎発症時には再度血管炎の検索を行っていないため，この時点で既に血管炎を発症していた可能性がある。高安動脈炎の診断が困難である要因として，症状や治療がCRMOと共通する点が挙げられる。小児期難治性原発性血管炎の全国調査では初発症状として熱源不明の発熱（88%），全身倦怠感（53%），頭痛（24%），リンパ節腫脹（12%）など非特異的な症状の他，胸痛，腰背部痛，関節痛などCRMOでもみられる症状が報告されている¹⁾。さらにCRMOの治療で用いられるNon-Steroidal Anti-Inflammatory Drugs (NSAIDs)，副腎皮質ステロイド，メトトレキサート，TNF α 阻害薬などの薬剤は高安動脈炎の治療としても用いられるため，その臨床的特徴が目立ちにくくなり，より診断が困難となる。さらに本症例ではステロイド減量困難な何らかの炎症性疾患に対してTCZを使用した

CRMO を合併した高安動脈炎の1例

表2 高安動脈炎と骨髄炎を合併した報告例

Case	年齢	性別	合併症	発症の経過	CRMO と TA の 発症間隔	骨髄炎の部位	治療	治療効果	Ref
1	3	男	PG	PG + osteomyelitis → TA	3年	第9, 10肋骨, 左脛骨	PSL	改善	7
2	10	女	PG	CRMO → TA → PG	2年	右下顎骨	PSL, MMF, 外科的介入	改善	8
3	15	女	UC	CRMO → UC + TA	9年	大腿骨, 脛骨	PSL, SASP, IFX, 5-ASA, MTX	改善	9
4	15-16	女		CRMO → TA	6年	脊椎以外に多発	GC, SASP, 5-ASA, AZA	不応	10
5	20	女	HT, DM	osteomyelitis → TA	12年	右上肢	PSL, TCZ, Tac	改善	6
6	21	女		TA → osteomyelitis	7年	鎖骨, 左肩甲骨	不明	不変	11
7	27	女		osteomyelitis → TA	8か月	右下顎	PSL	改善	6
8	35	女		TA + osteomyelitis	不明	左尺骨, 橈骨, 右脛骨	PSL	改善	12
9	49	女	AR	TA + osteomyelitis	不明	胸骨, 鎖骨	PSL	改善	13
本症例	15	女		CRMO → TA	1年	両大腿骨, 脛骨, 腓骨, 上腕骨, 骨盤	PSL, TCZ, ADA, AZA	改善	

ADA : adalimumab, AR : aortic regurgitation, AZA : azathioprine, CRMO : chronic recurrent multifocal osteomyelitis, DM : diabetes mellitus, GC : glucocorticoid, HT : hypertension, IFX : infliximab, MTX : methotrexate
PG : pyoderma gangrenosum, PSL : prednisolone, SASP : sulfasalazine, TA : Takayasu arteritis, Tac : tacrolimus, TCZ : tocilizumab, UC : ulcerative colitis, 5-ASA : mesalazine

の結果, 発熱やCRP上昇が確認できなくなり, 更に診断が困難となった。原因不明の病態に対して安易に生物学的製剤を使用する事は厳に慎むべきであると考えられた。

高安動脈炎と骨髄炎合併の病態として虚血がその原因の一つと考えられていた¹⁴⁾。McConachieら¹¹⁾は活動性の高い動脈炎の周囲の鎖骨と肩甲骨に骨病変がみられたことから, 動脈狭窄による虚血性低酸素が骨髄炎の発症に関与していることを提唱した。本症例でも最も強い疼痛を生じた膝周囲を走行する外腸骨動脈遠位から膝窩動脈にかけて壁肥厚および狭小化を認めており, 虚血が一因となった可能性がある。一方で骨病変の位置は必ずしも動脈病変とは一致せず, 虚血とは無関係に炎症の波及によって引き起こされるとする報告もあり一定の見解は得られていない⁶⁾。

本症例はCRMOに対するアダリムマブ治療中に高安動脈炎の診断に至ったが, TNF- α 阻害薬の使用中に高安動脈炎を発症した症例が複数報告されている¹⁵⁾⁻¹⁹⁾。無菌性骨髄炎と高安動脈炎を合併した症例(表2)の中でも症例3が潰瘍性大腸炎に対するインフリキシマブ投与中に高安動脈炎を発症していた⁹⁾。Paradoxical side effectとも思えるこの現象の機序は不明であるが, 薬剤を含む免疫複合体が血管壁に沈着する結果として炎症を生じる可能性が報告されている¹⁸⁾。TNF- α 阻

害薬が真に病態の原因かどうかは明らかではないが, TNF- α 阻害薬使用中は血管炎の発症に注意して観察する必要がある。

高安動脈炎の診断は厚生労働省難治性血管炎研究班・大型血管炎分科会において作成された診断基準を用いて²⁰⁾, 臨床症状, 画像所見, 鑑別疾患の除外によってなされるが, 超音波検査, CT, MRI等の画像検査によって血管壁肥厚, 内腔狭窄, 大型血管における炎症所見などを明らかにすることが診断の中心となる。¹⁸F-FDG-PET検査は診断感度92%, 特異度100%と有用な検査であり³⁾, 2018年より他の検査で病変の局在または活動性の判断がつかない大型血管炎患者を対象に保険適応となった。また診断時のみならず病勢評価や病変範囲の同定にも有用である点でこれまでにない優れた検査法である³⁾。その他の画像検査として頸部超音波検査:感度81%, 特異度100%, Magnetic Resonance Angiographyを含むMRI:感度92%, 特異度92%, 造影CT:感度95%, 特異度100%とそれぞれの有用性が報告されている²¹⁾。一方本症例では初発時に不明熱の精査として上記すべての検査を実施したが, 異常所見を捉えることが出来なかった。2か月間の稽留熱により患者の消耗も激しく副腎皮質ステロイドによる治療を開始せざるを得ず, その後CRMOの診断に至ったが, 慢性的な炎症の持続が示唆される

場合には高安動脈炎のような炎症性疾患の併発を念頭に、初回で異常がなかった画像検査でも繰り返し行う事が重要であった。

IV 結 語

不明熱で発症し、CRMO と診断した約 1 年後に高安動脈炎合併の診断に至った 1 例を経験した。CRMO 単独症例としては疼痛部位を伴わない不明熱で発症した点、骨以外の炎症を示唆する髄液蛋白増加を認めた点、抗 TNF- α 製剤を含む薬剤への治療反応性の低さなどが非典型的であった。CRMO と高安動脈炎の合

併はまれであるものの、CRMO 単独として非典型的な経過を辿る場合には他の炎症性疾患の併発の可能性を考慮する必要がある。また高安動脈炎の診断には各種画像検査が必要であるが、各検査の特徴を踏まえて患者の負担も考慮しつつ、一度異常がなかった検査でも繰り返し評価を行うことが重要である。

謝辞：本症例の病理学的診断にご協力いただきました、諏訪赤十字病院病理診断科佐藤良紀先生に深謝いたします。

文 献

- 1) 中野直子, 森 雅亮, 横田俊平: 小児期難治性原発性血管炎の全国調査. 日本臨牀 71 (増刊号 1): 516-520, 2013
- 2) 金子詩子, 岸 崇之, 菊地雅子, 他: 小児期発症高安動脈炎の初期臨床像. 日児誌 115: 1235-1241, 2011
- 3) Webb M, Chambers A, AL-Nahhas A, et al: The role of 18F-FDG PET in characterizing disease activity in Takayasu arteritis. Eur J Nucl Med Mol Imaging 31: 627-634, 2004
- 4) Cox AJ, Zhao Y, Ferguson PJ: Chronic Recurrent Multifocal Osteomyelitis and Related Diseases - update on Pathogenesis. Curr Rheumatol Rep 19: 18, 2017
- 5) 八角高裕: 自己炎症性疾患 - 最新の基礎・臨床知見 - 広義の自己炎症性疾患 慢性再発性多発性骨髄炎 (CRMO) 日本臨牀 76: 1881-1886, 2018
- 6) Shirai T, Hanaoka R, Goto Y, et al: Takayasu Arteritis Coexisting with Sclerosing Osteomyelitis. Intern Med 57: 1929-1934, 2018
- 7) Dagan O, Barak Y, Metzker A: Pyoderma gangrenosum and sterile multifocal osteomyelitis preceding the appearance of Takayasu arteritis. Pediatr Dermatol 12: 39-42, 1995
- 8) Vettiyil G, Punnen A, Kumar S: An unusual Association of Chronic Recurrent Multifocal Osteomyelitis, Pyoderma Gangrenosum, and Takayasu Arteritis. J Rheumatol 44: 127-128, 2017
- 9) De Guerra VC, Hashmi H, Kramer B, et al: A Case Report of Takayasu's Arteritis and Ulcerative Colitis in a Pediatric Patient with Chronic Recurrent Multifocal Osteomyelitis Successfully Treated with Infliximab: Diagnostic Clues in Disease Associations and Immune Dysregulation. Case Rep Rheumatol: 8157969, 2019
- 10) Job-Deslandre C, Krebs S, Kahan A: Chronic recurrent multifocal osteomyelitis: five-year outcomes in 14 pediatric cases. Joint Bone Spine 68: 245-251, 2001
- 11) McConachie NS, Morley KD, Jones MC: Periosteal new bone formation in Takayasu arteritis. Clin Radiol 50: 578-580, 1995
- 12) Kim JE, Kolh EM, Kim DK: Takayasu's arteritis presenting with focal periostitis affecting two limbs. Int J Cardiol 67: 267-270, 1998
- 13) Hoshino A, Sawada T, Matsuda M, Miyagawa S, Nakamura T, Matsubara H: A case of Takayasu's arteritis and aortic regurgitation, which presented much difficulty in the diagnosing process because of complicated osteomyelitis and non-typical manifestations. J Cardiol 54: 148-152, 2009
- 14) Phulambrikar T, Kode M, Shrivastava M, et al: Takayasu's arteritis - report of a case with masquerading jaw pain. Oral Surg Oral Med Oral Pathol Oral Radiol 118: 16-21, 2014
- 15) Osman M, Aaron S, Noga M, Yacyshyn E: Takayasu's arteritis progression on anti-TNF biologics: a case series. Clin Rheumatol 30: 703-706, 2011
- 16) Verhoeven F, Bossert M, Lohse-Walliser A, Balblanc JC: Aortitis during etanercept therapy for ankylosing spon-

dylitis : finding the culprit. *Joint Bone Spine* 79 : 524-526, 2012

- 17) Mariani N, So A, Aubry-Rozier B : Two cases of Takayasu's arteritis occurring under anti-TNF therapy. *Joint Bone Spine* 80 : 211-213, 2013
- 18) Souabni L, Ben Abdelghani K, Jradi S, Zakraoui L : Takayasu's arteritis occurring under TNF- α blockers : a new paradoxical effect ? *BMJ Case Rep* bcr2014204226, 2014
- 19) Rezgui A, Thabet M, Makki S, et al : Takayasu's arteritis occurring under TNF blockers in a patient with spondyloarthritis : is it an association or a paradoxical effect ? *Reumatologia* 59 : 111-114, 2021
- 20) 血管炎症候群の診療ガイドライン (2017年改訂版), 厚生労働省 難治性疾患政策研究事業 難治性血管炎に関する調査研究班, 2018年 (Accessed 1月15日, 2023年, at https://www.j-circ.or.jp/cms/wp-content/uploads/2020/02/JCS2017_isobe_h.pdf)
- 21) Barra L, Kanji T, Malette J, Pagnoux C : Imaging modalities for the diagnosis and disease activity assessment of Takayasu's arteritis : A systematic review and meta-analysis. *Autoimmunity Rev* 17 : 175-187, 2018

(R 5. 1. 15 受稿 ; R 5. 4. 24 受理)