原発性肺癌に対する胸腔鏡下肺部分切除術後に両側乳糜胸を合併した１例

原　大輔*　齋藤　学

独立行政法人国立病院機構信州上田医療センター呼吸器外科

A Case of Chylothorax Following Thoracoscopic Wedge Resection for Lung Cancer

Daisuke Hara and Gaku Saito

Department of Thoracic Surgery, Shinshu Ueda Medical Center

A 79-year-old woman was referred to our institution because of suspected of lung cancer due to a part-solid-nodule in her right lower lobe, and received thoracoscopic wedge resection. Postoperative oral intake was started on the first postoperative day (POD) ; however, the drainage turned white on the 2nd POD. We diagnosed this as postoperative chylothorax, and octreotide and a low-fat-diet therapy were started. A chest computed tomography (CT) showed pleural effusion on the left side on the 6th POD, so thoracentesis of the left side was performed and diagnosed as bilateral chylothorax. Conservative management decreased the chylous leakage, and chylothorax did not recur after evaluation of the chest drain. The pathological diagnosis was adenocarcinoma (pTisN0M0 stage 0), and the patient has been recurrence-free for 3 years postoperatively. Chylothorax following thoracoscopic wedge resection is an extremely rare occurrence. *Shinshu Med J 68 : 49—53, 2020*

(Received for publication July 4, 2019 ; accepted in revised form September 2, 2019)

Key words : postoperative chylothorax, lung cancer, wedge resection
術後乳糜胸，肺癌，部分切除

Ⅰ　緒　　言

乳糜胸は胸管の損傷や閉塞などにより胸腔内にリンパ液が漏出する疾患であり，呼吸器外科領域ではリンパ節郭清を伴う肺癌手術症例における術後合併症として発生することがある。今回我々は原発性肺癌に対するリンパ節郭清を伴わない胸腔鏡下肺部分切除後に合併した両側乳糜胸の１例を経験した。肺部分切除後の両側乳糜胸は極めて稀であり，発生の機序についての文献的考察を含め報告する。

Ⅱ　症　　例

症例：79歳，女性。

既往歴：心房細動。

現病歴：定期検診の胸部Ｘ線にて胸部大動脈瘤疑いとして当院へ紹介され胸部 CT を施行し，大動脈は蛇行のみであったが右肺 S6に不整形結節を指摘された。約２年の経過で結節の濃度上昇を認め，手術検討目的に当科へ紹介となり，手術方針となった。

現症：身長143.3 cm，体重53.7 kg，HR 89 bpm，BP 124/73 mmHg，SpO2 96 %（room air）。

胸部聴診所見：両側肺野に副雑音を認めず。

血液検査所見：NT-proBNP 563 pg/ml と上昇を認めた。CEA 3.4 ng/ml，CYFRA 1.5 ng/ml と基準値内であったが，SLX 47.9 U/ml と上昇を認めた。その他には特記すべき異常を認めなかった。

胸部単純 CT 所見：右肺 S6胸膜直下に病変最大径10 mm，充実成分径７mm の不整形結節を認める（図１）。結節内部は高濃度で周囲はすりガラス陰影を伴う。肺門縦郭リンパ節に有意な腫大なし。両側胸水貯留なし。

PET-CT 所見：右肺 S6の不整形結節に一致して SUVmax1.2の淡い集積を認める。その他にリンパ節

* 別刷請求先：原　大輔　　〒386-8610
上田市緑が丘１-27-21　信州上田医療センター呼吸器外科
E-mail : dhara@shinshu-u.ac.jp

図１　術前，胸部単純 CT
右肺下葉 S6胸膜直下に７mm 大の不整
形結節（白色矢印）を認める。

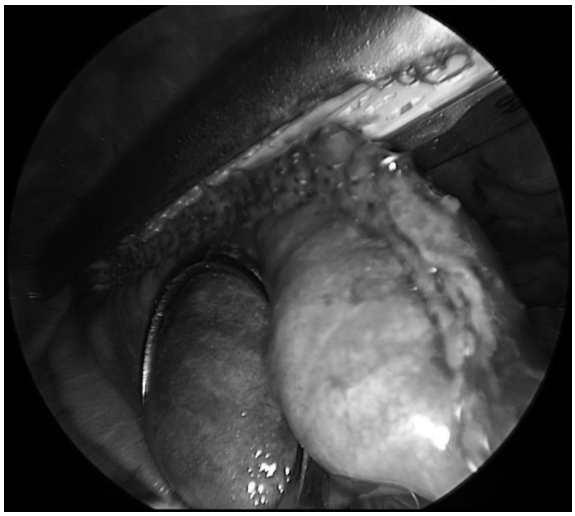

図２　術中所見
自動縫合機３本を使用し，部分切除施行。
切除断端の迅速捺印細胞診陰性を確認した。

転移や遠隔転移を疑う異常集積の指摘なし。

以上から右原発性早期肺癌（cT1aN0M0 stageIA1）と診断し，診断ならびに治療を兼ねて手術加療の方針とした。

手術所見：左下側臥位，全身麻酔下に3ports での完全鏡視下手術を行った。胸腔内に胸水貯留および播種，胸壁と肺との癒着は認めなかった。病変は下葉S6の胸膜面に色調変化を伴う小隆起として認められ，鉗子で結節として触知可能であった。自動縫合器を用いてこれを部分切除し（**図２**），迅速細胞診にて断端の悪性所見陰性を確認した。切離断端へ酸化セルロース・可吸収性止血剤を貼付しフィブリン糊を塗布し補強し，ドレーンを留置して手術を終了した。手術時間は１時間26分，出血量は10 ml 以下であった。

病理所見：粘液産生性の異形細胞が置換性に増殖しており，腫瘍最大径は７mm だが浸潤性の増殖所見は認めなかった。Adenocarcinoma in situ，pTisN0M0，stage０と診断した。

術後経過：術後第１病日の胸腔ドレーン排液は淡血性であり，胸部Ｘ線では右肺の膨張は良好であったが少量の左胸水貯留を認めた。同日より経口摂取を開始した。第２病日に100 ml/ 日の乳糜様排液を認め，胸水生化学検査にて TG 663 ml/dl と高値を認め，右乳糜胸と診断した。10 g /日の脂肪制限食とし，第４病日からサンドスタチンを150 μg/日で投与開始した。排液が漿液性となったため，第６病日に胸部造影 CT

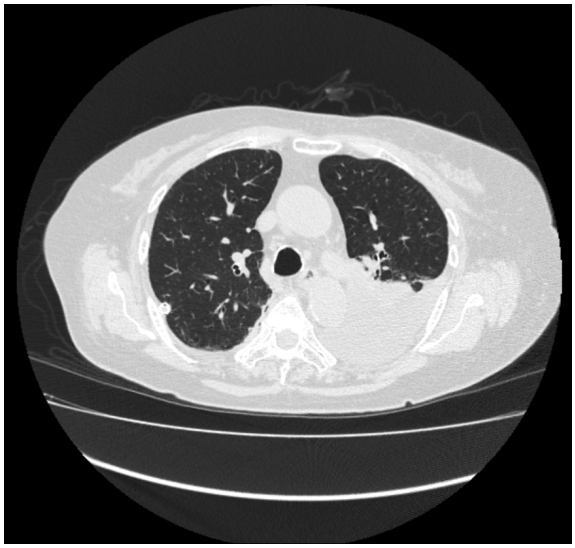

図３　術後，胸部造影 CT
術後第６病日に施行。左胸水貯留および
左肺下葉無気肺を認めた。

を施行すると，術翌日より認めていた左胸水貯留の増悪を認めた（**図３**）。左胸腔穿刺を行ったところ乳糜様排液を認め，胸水生化学検査にて TG 597 mg/dl と高値であり，両側乳糜胸と診断した。第８病日に右胸腔ドレーンを抜去し，脂肪制限食を20 g /日へと増量したが，以後は乳糜胸の再燃は認めなかった。退院後の食事指導を行い，第22病日に自宅退院となった（**図４**）。

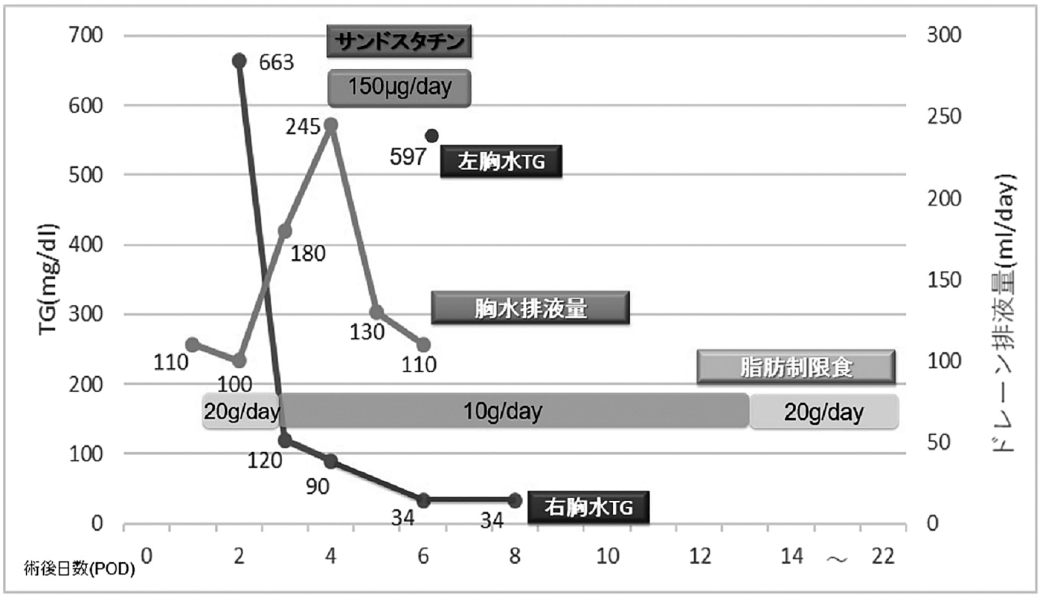

図４　術後，両側胸水 TG および排液量
術後第２病日から退院まで脂肪制限食とし，そのうち第３～12病日は10ｇ/day の脂肪制限とした。第４～７病日はサンドスタチンを投与した。

Ⅲ　考　　察

乳糜胸とは胸管およびその分枝が何らかの原因で損傷し，漏出した乳糜が胸腔内に貯留した病態を指し，その原因によって先天性，外傷性，非外傷性に分類される[1]。外傷性では一般に手術や種々の外傷などによるものがあり，呼吸器外科領域においては縦郭腫瘍や肺癌の開胸手術後の合併症としてときに経験される。木村ら[2]の報告では縦郭リンパ節郭清を伴う肺切除術782例に対し，乳糜胸の合併は17例（2.2％）と稀である。

乳糜胸の診断については術後ドレーン排液中の triglyceride 値が110 mg/dl 以上であること，chylomicron が存在することなどにより胸水が乳糜であることを証明する必要があるが，経口摂取開始後に乳白色化した排液を肉眼的に確認できることが多い[3]。

治療についてはまず絶食または脂肪制限食による保存的治療，テトラサイクリン系抗菌薬や OK-432などを用いた胸膜癒着療法などが行われ，また最近ではソマトスタチン誘導体であるオクトレオチド投与についての報告も散見され，外科的治療によって改善がえられなかった症例に対しても追加治療としてのオクトレオチド投与が有効であったとする報告もみられた[4)5]。これら保存的加療にて改善がえられない場合に外科的治療を考慮するのが一般的であり，1,000 ml/日以上の排液を１～２週間以上持続することを手術適応とする施設が多い。本症例のように排液量が1,000 ml/日以下の症例について木村ら[2]は，保存的療法を施行して２週間程度経過しても改善しない場合は再手術を考慮すべきであるとし，また大量乳糜漏出の持続による重篤な合併症の誘引を考慮して1,000 ml/日以上の排液が持続する場合には速やかに再手術を考慮する必要があるとしている。また近年では Interventional radiology（IVR）手技による治療の報告もみられる。杉村ら[6]は難治性乳糜胸に対し経リンパ節リンパ管造影を施行し乳糜の漏出部位を同定しえた症例に対し，逆行性静脈アプローチによる経皮的胸管塞栓術を施行し良好な治療結果をえられたと報告している。専門的知識や技術を要する手技であり施行可能な施設も限られるものの，特に全身状態が不良な症例などにおいては有効な治療方法である可能性が示唆される。

本症例において乳糜胸を生じた原因ならびに両側に生じた原因について考察する。医中誌にて「乳糜胸」および「肺癌術後」で検索した会議録を除く23編の報告について，本文中で術式が確認可能な11編のすべてが縦郭リンパ節郭清を伴う肺葉切除以上の術式であり，本症例のように部分切除術後の乳糜胸の合併については報告を認めず，極めて稀な症例と考えられる。直接的損傷としては郭清以外の手術操作に伴う胸管の損傷や稀ではあるが胸腔ドレーン挿入時の損傷など[7]が報告されているが，手術ビデオで確認できる範囲では指摘されなかった。また対側にも乳糜胸を生じていたこ

とからも原因として考えにくい。術後両側乳糜胸については赤坂ら[8]が左肺癌術後に生じた１例を報告しているが，両側に生じた原因について気管分岐部リンパ節が著明に腫大していたため郭清時に対側の開胸となった可能性が高いとしている。また，尾高ら[9]の報告では胸腺腫術後に生じた乳糜胸の１例について，腕頭静脈合併切除による静脈内圧上昇のため生じた胸管リンパ流のうっ滞および内圧上昇が，乳糜漏出の一因となった可能性について指摘している。本症例では大血管手術の既往などは認めなかったが，心房細動の既往と79歳という年齢を考慮すると，術後に右心系負荷が生じていた可能性は否定できない。

石橋ら[10]は肺癌術後乳糜胸を生じた１例についてリンパ管造影を施行し胸管の走行異常を認めた報告において，術後乳糜胸が発生した場合胸管走行変異が潜む可能性があると指摘している。本症例では保存的加療にて速やかに改善をえられたためリンパ管造影を施行するに至らなかったが，胸管の損傷部や機序が想定しがたいことなどから早期の造影を考慮すべきであったと考える。乳糜胸を生じた原因として考えられるのは，背景に走行異常がみられ，さらに術中に側臥位の保持や分離片肺換気などの外力が加わることにより胸管もしくはその分枝に過剰な牽引力がかかり損傷が生じた可能性などが挙げられる。

また，上野ら[11]は術後発生でない成人特発性乳糜胸の１例において左乳糜胸ののちに右乳糜胸を認めた経過について，左胸腔内の乳糜胸水貯留によって上昇した圧力に耐えられず胸膜が破綻し右胸腔内へ漏出したと考察している。本症例で生じた乳糜胸が前述の機序で生じたとすれば，乳糜がどちらに先行して出現するかは術側によらず走行異常の形態次第であると思われる。本症例では術翌日より認めていた左胸水が乳糜であったことから，左乳糜胸が先行して生じたために左胸腔内圧が上昇し，胸膜の破綻によって両側乳糜胸に至った可能性は十分考えられる。

保存的に加療を行った場合の観察期間については明確な基準は報告されていないが，遅発性乳糜胸の報告も散見されており[11)12)]，境澤ら[13]はこれまでの本邦で報告された遅発性乳糜胸について，発症までの中央値を49日と報告している。本症例では退院後も術後52日目の外来受診まで低脂肪食を継続する目的で栄養指導介入を継続し，乳糜胸の再発を認めなかった。

Ⅳ　結　　語

胸腔鏡下肺部分切除に両側乳糜胸を認めた原発性肺癌の１切除例を経験した。呼吸器外科領域手術において，本症例のようにリンパ節郭清など乳糜胸の原因となりうる操作を伴わない場合でも術後に乳糜胸を合併する可能性を考慮して，診療に臨むべきである。

なお，本論文の要旨は第79回日本臨床外科学会総会・学術集会にて報告した。

文　　献

1）藤井義敬：呼吸器外科学．改訂４版．pp 446-451，南山堂，東京，2009
2）木村　亨，船越康信，竹内幸康，野尻　崇，前田　元：肺癌術後乳糜胸についての臨床的検討．日呼外会誌 23：8-13，2009
3）Cerfolio RJ, Allen MS, Deschamps C, Trastek VF, Pairolero PC : Postoperative Chylothorax. J Thoracic Cardiovasc Surg 112：1361-1365, 1996
4）元石　充，岡本圭伍，片岡瑛子，澤井　聡，大塩麻友美，花岡　淳：胸管結紮術およびオクトレオチド投与にて軽快した両側特発性乳糜胸の１例．日呼外会誌 28：85-90，2014
5）呉　哲彦，三崎伯幸，吉田千尋，張　性洙，石川真也，横見瀬裕保：右Ⅰ期肺癌術後乳糜胸に対しオクトレオチド投与が有効であったと考えられる１例．日呼外会誌 25：74-78，2011
6）杉村裕志，山崎郁郎，伊藤有祐，叢　岳，野守裕明，武士昭彦：経静脈的胸管塞栓術により治療した難治性乳び胸の一例．日呼外会誌 31：122-126，2017
7）窪倉浩俊，大塚雅美，岡本淳一，臼田実男：胸腔ドレナージ後に乳糜胸を発症した自然気胸の１例．日医大医会誌 9：156-159，2013
8）赤坂尚三，岡谷泰治，永広　格，他：左肺癌術後両側に発生した乳糜胸の１症例．日呼外会誌 10：81-85，1996
9）尾高　真，柴崎隆正，浅野久敏，丸島秀樹，山下　誠，森川利昭：胸腺腫術後に発症した乳び胸の１例．慈恵医大誌 130：47-51，2015

10） 石橋史博，安川朋久，塩田広宣，宗　知子，由佐俊和：胸管の走行変異を認めた肺癌術後乳糜胸の１例．日呼外会誌 24：39-43，2010
11） 上野陽史，中島　潔，門松由佳，岡阪敏樹，森　正一：治療に難渋した成人特発性乳糜胸の一例．日呼外会誌 29：35-39，2015
12） 齋藤　学，三浦健太郎，代田智樹，江口　隆，藏井　誠，吉田和夫：肺癌術後遅発性乳糜胸の１例．臨外 65：1725-1728，2010
13） 境澤隆夫，砥石政幸，小沢恵介，西村秀紀：右上葉切除後に認めた遅発性乳び胸の１例．胸外 71：1052-1055，2018

（Ｒ１．７．４ 受稿；Ｒ１．９．２ 受理）