

原発性膀胱絨毛癌の1例

道面尚久* 井上貴浩 原 寛彰
永井 崇 石塚 修

信州大学医学部泌尿器科学教室

Primary Bladder Choriocarcinoma : A Case Report and Review of Literature

Takahisa DOMEN, Takahiro INOUE, Hiroaki HARA, Takashi NAGAI and Osamu ISHIZUKA

Department of Urology, Shinshu University School of Medicine

A 71-year-old man was referred to our hospital complaining of gross hematuria. Cystoscopy revealed a wide based papillary bladder tumor. We performed transurethral resection of the bladder tumor followed by total cystectomy and ureterocutaneostomy. Pathologically, the tumor was found to be a pT3b pN0 choriocarcinoma. Immunohistochemical staining showed human chorionic gonadotropin (HCG)-positive tumor cells. One month after surgery, serum HCG level was elevated, and computed tomography revealed multiple lung, liver, and lymph node metastases. Four cycles of salvage chemotherapy with bleomycin, etoposide, plus cisplatin (BEP) were administered. The metastatic lesions showed partial response, and the serum HCG level fell to within the normal range. Soon afterwards, however, serum HCG was again elevated, and four cycles of chemotherapy with gemcitabine plus cisplatin (GC) were administered followed by one cycle of chemotherapy with gemcitabine plus paclitaxel (GP). However, there was no response and the patient died 17 months after surgery. *Shinshu Med J* 66 : 451—455, 2018

(Received for publication May 1, 2018 ; accepted in revised form August 6, 2018)

Key words : primary bladder choriocarcinoma, BEP
膀胱絨毛癌, BEP 療法

I 諸 言

絨毛癌は、胚細胞を起源とする悪性腫瘍で胎状奇胎に続発して子宮に発生することが主である。しばしば卵巣、精巣に発生し、性腺以外では縦隔、後腹膜、肝臓、胃、食道での発生例が報告されているが¹⁾、尿路での発生は非常に稀である。今回われわれは原発性膀胱絨毛癌の1例を経験したので、報告する。

II 症 例

患者：71歳、男性。

主訴：無症候性肉眼的血尿。

既往歴：脳梗塞、高血圧症、糖尿病。

家族歴：特記すべきことなし。

現病歴：2014年10月下旬に無症候性肉眼的血尿を自覚し、近医を受診した。膀胱鏡検査で膀胱腫瘍を指摘され、精査加療目的で当科紹介となった。

入院時現症：身長163 cm、体重63 kg、血圧122/60 mmHg、脈拍60回/分、体温36.4℃。胸腹部の理学的所見に異常を認めなかった。

入院時検査所見：末梢血、生化学検査上異常所見は認めず、一般検尿では血尿、膿尿、尿糖を認めた。尿細胞診はclass IIIであった。

画像検査：胸腹部CTでは転移は認めなかった。腹部MRIでは膀胱右側壁から後壁の広範囲に腫瘍を認め、周囲脂肪織への浸潤が疑われた (Fig. 1)。

膀胱鏡所見：膀胱右側壁から後壁の広範囲に広基性乳頭状腫瘍を認めた。

* 別刷請求先：道面尚久 〒390-8621
松本市旭3-1-1 信州大学医学部泌尿器科学教室
E-mail : sakutics@hotmail.com

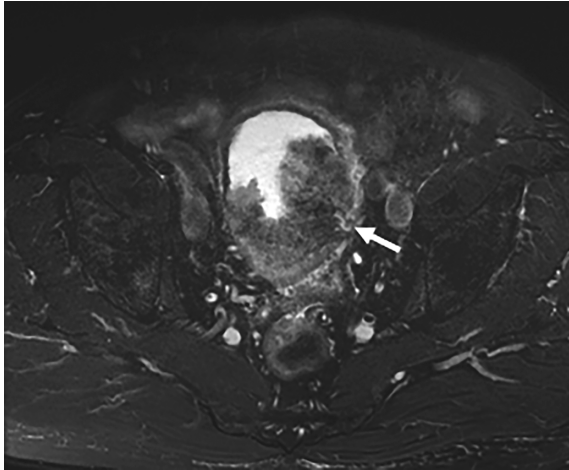


Fig. 1 Magnetic Resonance Imaging (MRI) T2強調画像 水平断 膀胱後壁の広範囲に低吸収な腫瘍を認める (矢印)。

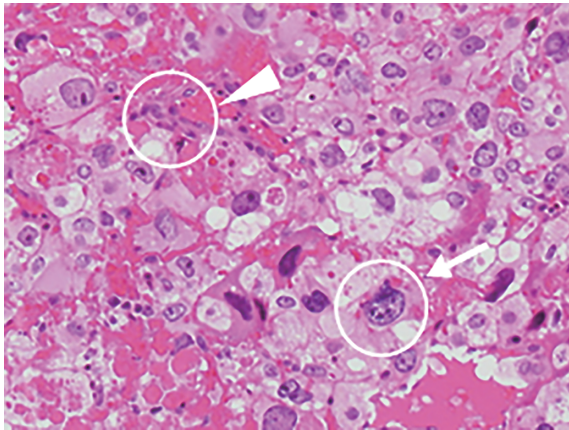


Fig. 2 病理組織所見 細胞性栄養膜細胞 (矢印) と合体体栄養膜細胞 (矢頭) を認める (HE 染色)。

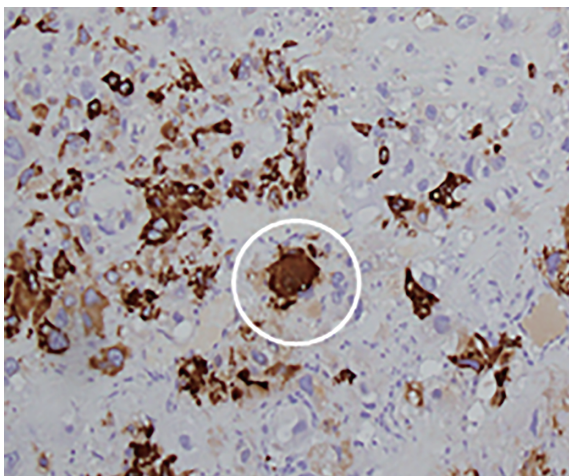


Fig. 3 合体体栄養膜細胞が HCG 陽性を示す (HCG 染色)。

入院後経過：膀胱腫瘍に対して経尿道的膀胱腫瘍切除術 (TUR-Bt) を施行した。TUR 標本の病理結果は choriocarcinoma, at least pT1で、尿路上皮癌は認めなかった。他臓器に明らかな病巣を認めず原発性膀胱絨毛癌 cT3b N0 M0 stage IIIと診断した。続いて、膀胱全摘除術、尿管皮膚瘻造設術を施行した。

全摘標本の病理組織学的所見：choriocarcinoma pT3b pN0であり、大型で好酸性の広い細胞質を有する核異型の著明な細胞が密に増殖していた。膀胱には胞体と空胞状の核を有する細胞性栄養膜細胞 (cytotrophoblast-like cell) と多核の大型好酸性胞体を有する合体体栄養膜細胞 (syncytiotrophoblast-like cell) の混在を認めた (Fig. 2)。また、同部位を免疫組織学的に HCG 染色を施行したところ、大型異型核を有する腫瘍細胞を主体に細胞質が強く陽性を示した (Fig. 3)。

術後経過：TUR-Bt 前に HCG-β の測定はしておらず、TUR-Bt 後の HCG-β は140.1 ng/ml で、膀胱全摘1カ月後では84.4 ng/ml と依然高値を示しており、胸腹部 CT を施行したところ肺、肝、左外腸骨リンパ節への転移 (Fig. 4) を認めた。

BEP 療法 (Cisplatin : CDDP 20 mg/m² and Etoposide : VP16 100 mg/m² days1-5, Bleomycin : BLM 30 mg/body days2, 9, 16) を4コース施行した。1, 2コース目で Grade4 の発熱性好中球減少症を発症したが G-CSF 製剤、抗菌薬投与で改善した。2コース施行後転移巣は縮小し、HCG-β も0.4 ng/ml と下降した。一方で CT にて肺野に間質性陰影の出現を認めたため、3コース目以降はプレオマイシンを除き、治療を継続した。治療後 HCG-β は<0.1 ng/ml と正常化し、肺、肝、リンパ節転移は縮小 (RECIST 基準で70%縮小 PR) した (Fig. 5)。一方で胸水貯留を認めたため、BEP 療法の継続は困難と判断し他治療を提案したが、患者側の希望で経過観察とした。転移巣は増大し、HCG-β も14.5 ng/ml と上昇した。文献上有効との報告があり²⁾、GC 療法 (Gemcitabine : GEM 1000 mg/m² days1, 8, 15, CDDP 70 mg/m² day2) を施行した。2コース施行後転移巣はそれぞれ縮小し、HCG-β も0.4 ng/ml に下降したが、4コース施行後には転移巣はそれぞれ増大し、HCG-β も54.4 ng/ml まで上昇した。GC 療法は無効と判断し、GP 療法 (GEM 1000 mg/m² days1, 8, 15, Paclitaxel : PTX 200 mg/m² day1) を1コース追加し、HCG-β は30.8 ng/ml と若干の下降を認めたが、転移巣はそれぞれ増大を認めた。以降は best supportive care を行い、術後17カ月で死

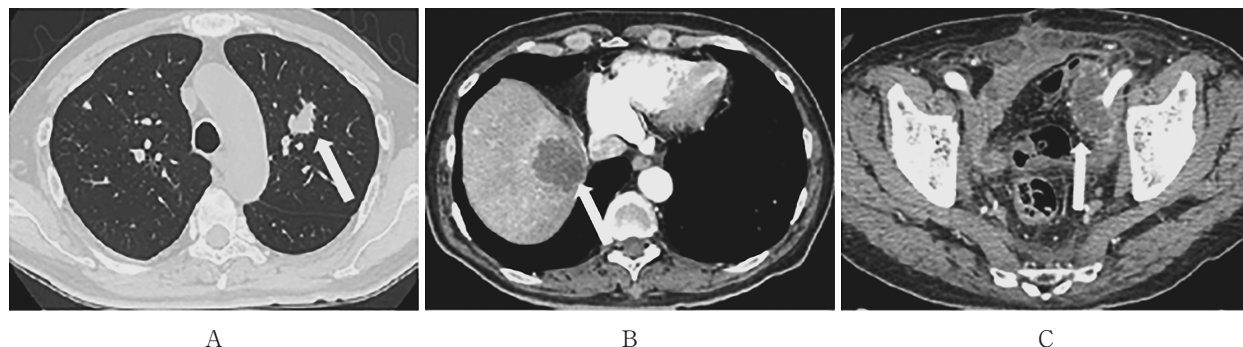


Fig. 4 BEP 療法前の Computed Tomography (CT) 多臓器の転移を認める。
A：肺転移 (16mm) B：肝転移 (42mm) C：外腸骨リンパ節転移 (38mm)

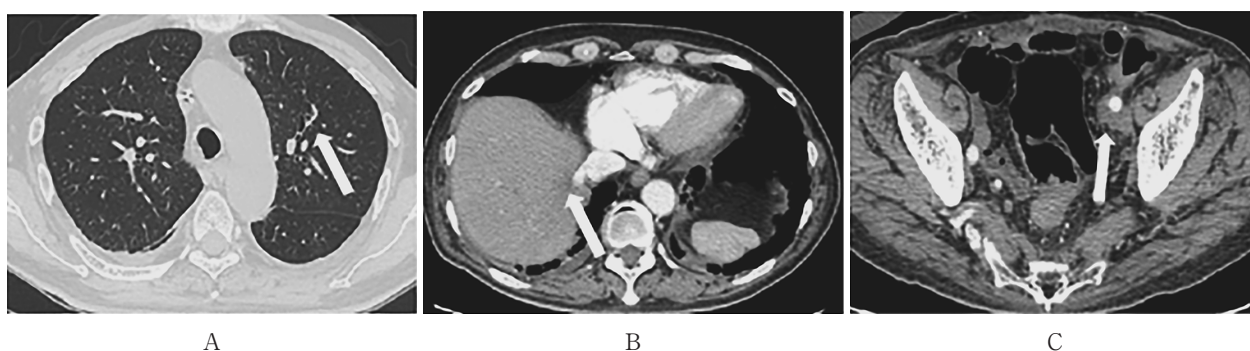


Fig. 5 BEP 療法後の CT それぞれ縮小を認める。
A：肺転移 (2mm) B：肝転移 (6mm) C：外腸骨リンパ節転移 (10mm)

亡した。

Ⅲ 考 察

原発性膀胱絨毛癌の診断の目安として、Masuiら²⁾の報告では、①組織学的に syncytiotrophoblast-like cell と cytotrophoblast-like cell を認めること、②免疫組織化学的に HCG 染色が陽性であること、③他の原発巣が否定されることとされている。本症例においても前記3項目を満たし、原発性膀胱絨毛癌と診断した。

膀胱絨毛癌の発生機序は不明であるが、生殖細胞の遺残からの発生とする胎芽残存説³⁾、尿路上皮癌からの transformation とする脱分化説⁴⁾⁵⁾がある。絨毛癌と尿路上皮癌で膀胱での好発部位 (三角部、側壁) が類似しており、発生が50~80歳代の男性に多いこと、多くの場合で尿路上皮癌の混在があり、絨毛癌の発生に先立ち尿路上皮癌の発生が先行すること、高異型度の尿路上皮癌では高率に HCG 染色が陽性を示すことから¹⁾⁶⁾⁷⁾、現時点では脱分化により膀胱絨毛癌が発生する考えが広く受け入れられている。

原発性膀胱絨毛癌の報告は少なく、PubMed および医学中央雑誌にてわれわれが調べ得た限りでは、国内外で自験例を含めて41例の報告 (Table 1) がみられ⁸⁾⁹⁾、特に自験例のような pure choriocarcinoma は10例のみで、極めてまれな疾患と考えられた。ほぼ全例で肉眼的血尿を主訴とし、年齢は19歳から82歳 (中央値66歳)、男女比は32対9と男性に多く、41例中38例で組織学的所見の記載があり、10例 (24%) で pure choriocarcinoma を認め、28例 (68%) で尿路上皮癌の混在 (UC mixture) を認めた。予後は極めて不良で、1年以内にほとんどの症例が死亡 (生存期間14日~33カ月、中央値6カ月) しており、1年以上生存しえた症例は自験例を含めて8例のみで、6例で膀胱全摘を先行していた。治療方法に関しては、手術療法、放射線療法、化学療法、それらの併用療法など、様々な治療が行われているが、一定の見解を示していない。診断時にすでに転移している症例や局所浸潤症例には化学療法を施行しており、そのレジメはシスプラチンを含んだ combination therapy を多く認める。pure choriocarcinoma に対してメトトレキサートが有

Table 1 原発性膀胱絨毛癌の報告

No.	Author	Year	Age	Sex	Treatment	Chemotherapy regimen	UC	Result	Survival time	Reference
1	Djewitzki	1904	75	F	NR	NR	NR	Died	NR	Virchows Arch.
2	Weinberg	1939	70	M	NR	NR	NR	Died	NR	Am. J. Pathol.
3	Hyman	1943	57	M	NR	NR	NR	Died	NR	J. Mt. Sinai Hosp.
4	Kawai	1953	24	F	NR	NR	-	Died	3M	Gan
5	Ainsworth	1960	65	M	NR	NR	+	Died	14D	J. Pathol. Bacteriol.
6	Iwata	1977	66	M	NR	NR	-	Died	7M	Naika
7	Kawamura	1979	77	M	TUR	NR	+	Died	2M	J. Urol.
8	Kagawa	1980	67	M	OP, C	Tegafur	+	Died	4M	J. Jpn. Society Clin. Cytol.
9	Hattori	1980	66	M	NR	NR	+	Died	NR	Cancer
10	Obe	1983	82	M	R, C	Fluorouracil	+	Died	3M	Cancer
11	Dennis	1984	67	M	TUR, R, C	MTX CDDP BLM VLB	+	Died	18M	J Clin. Pathol.
12	Gallagher	1984	52	F	C	CDDP BLM VLB	+	NR	4M+	Hum. Pathol.
13	Hiki	1985	64	M	R, C	ADM	-	Died	10M	Jpn. J Urol.
14	Fujioka	1986	59	M	OP, C	MTX CDDP ACD CPA	+	Died	11M	Jpn. J. Chin Urol.
15	Burrry	1986	43	M	R, C	CDDP BLM VLB×2	+	Died	10M	Br. J. Urol.
16	Burrry	1986	53	M	OP, R, C	MTX	+	Died	2M	Br. J. Urol.
17	Burrry	1986	56	F	R, C	-	+	Died	5M	Br. J. Urol.
18	Burrry	1986	66	M	R, C	-	+	Died	4M	Br. J. Urol.
19	Morton	1987	54	F	R, C	-	+	Died	6M	Histopathology
20	Okamura	1988	57	M	OP, C	CDDP ACR×1, CPA MTX ACD×2	+	Died	8M	Jpn. J. Urol.
21	Ishikawa	1988	55	M	OP, C	CDDP CPA ADM	+	Died	10M	Jpn. J. Urol.
22	Masui	1988	57	F	OP, C	CDDP ACR, CPA MTX ACD	+	Died	5M	Jpn. J. Clin. Oncol.
23	Abratt	1989	67	M	C	CDDP VP16×4	+	Died	11M	EUR. J. Surg. Oncol.
24	Yokoyama	1990	72	M	OP, C	MTX ACD VP16×1	+	Died	4M	Acta Cytol.
25	Yokoyama	1990	70	M	C	MTX ACD VP16×1	-	Died	6M	Acta Cytol.
26	Kurisu	1992	79	M	TUR	-	+	Died	3M	Jpn. J. Clin. Urol.
27	Cho	1992	63	M	OP, C	MTX	-	Alive	12M+	J. Korean Med. Sci.
28	Tinker	1996	37	M	C	EPI CDDP MTX, ACD CPA VP16×3 VCR MTX BLM CDDP×4	+	Died	5M	Clin. Oncol.
29	Sasaki	1999	62	M	TUR, C	MEC×2	+	Died	8M	Jpn. J. Clin. Urol.
30	Sievert	2000	77	F	OP, C	VCR ACD CPA×6	-	Alive	33M+	Urology
31	Fernandez	2002	62	M	OP, C	IEP×1	+	Died	5M	Arcb Esp Urol.
32	Hanna	2002	19	M	TUR, C	BEP×4	-	Alive	15M+	J Urol.
33	Regalado	2004	45	M	OP, C	MVAC×4, DTX GEM	+	Died	20M	Hum. Pathol.
34	Yamashita	2004	75	M	OP, C	CDDP VP16×1	+	Died	8M	Acta Urol. Jpn.
35	Minamino	2005	81	M	TUR	-	-	Died	11M	Pathology International
36	Inada	2007	79	F	TUR	-	-	NR	10D+	Jpn. J. Clin. Radiol.
37	Minei	2008	72	F	OP, C	MVAC×2	+	Died	12M	Acta Urol. Jpn.
38	Kajiwara	2008	81	M	TUR	-	+	Alive	3M+	Med. Bulle. Onomichi Gener. Hosp.
39	Fujita	2011	57	M	OP, C	GC×2, GCP×4, BEP×2	+	Alive	19M+	Nisinihon J. Urol.
40	Monn	2017	77	M	OP	-	+	Died	1M	Clin. Genitourinary Cancer
41	Present case		71	M	OP, C	BEP×4, GC×4, GP×1	-	Died	17M	

UC : Urothelial carcinoma, NR : Not recorded, C : Chemotherapy, OP : Open surgery, R : Radiation, TUR : Transurethral resection, NT : Not treated, MTX : Methotrexate, CDDP : Cisplatin, BLM : Bleomycin, VLB : Vinblastine, ADM : Adriamycin, ACD : Actinomycin D, CPA : Cyclophosphamide, ACR : Aclacinomycin, VP16 : Etoposide, EPI : Epirubicin, MEC : MTX EPI CDDP, IEP : Ifosfamid VP16 CDDP, BEP : BLM VP16 CDDP, MVAC : MTX VLB ADM CDDP, DTX : Docetaxel, GEM : Gemcitabine, GC : GEM CDDP, GCP : GEM CDDP Paclitaxel, GP : GEM Paclitaxel.

効であった報告¹⁰⁾もある一方で無効であった報告¹¹⁾もあり、効果は一定しておらず、標準的なレジメはないが、BEP療法の有効性を示唆する報告が散見される¹²⁾¹³⁾。

また、報告上長期生存例の大部分が膀胱全摘を先行していることから自験例では手術を先行したが、術後早期に病勢進行をきたし、BEP療法を施行した。Hannaら¹²⁾の報告のようにTUR-Bt後のBEP療法による長期生存例の存在や、自験例のように手術後すぐに転移巣が出現し、化学療法自体は有効であった経過を考慮すると、性腺外胚細胞腫瘍として化学療法を優

先させ、残存腫瘍に対して手術療法の追加を検討することが妥当と考えられた。

結 語

膀胱絨毛癌患者の多くは高齢者で、治療により重篤な副作用が発生する可能性があり、十分留意する必要があるが、膀胱絨毛癌に対してはBEP療法が有効で、診断後可及的早期の導入が望ましいと思われた。

(本論文の要旨は第81回日本泌尿器科学会東部総会で発表した。)

文 献

- 1) Hattori M, Fukase M, Yoshimi H, Matsukura S, Imura H: Ectopic production of gonadotropins in malignant tumors. *Cancer* 42: 2328-2333, 1978
- 2) Masui T, Asamoto M, Imada K, Fukushima S, Okamura T, Ohtaguro K: Primary choriocarcinoma of the urinary bladder. *Jpn J Clin Oncol* 18: 59-64, 1988
- 3) Ainsworth R, Gresham G: Primary chorioncarcinoma of the urinary bladder in a male. *J Pathol Bacteriol* 79: 185-192, 1960
- 4) Dennis PM, Turner AG: Primary choriocarcinoma of the bladder evolving from a transitional cell carcinoma. *J Clin Pathol* 37: 503-505, 1984
- 5) Grammatico D, Grignon DJ, Eberwein P, Shepherd RR, Hearn SA, Walton JC: Transitional cell carcinoma of the renal pelvis with choriocarcinomatous differentiation. Immunohistochemical and immunoelectron microscopic assessment of human chorionic gonadotropin production by transitional cell carcinoma of the urinary bladder. *Cancer* 71: 1835-1841, 1993
- 6) Kawamura J, Rhinsho K, Taki Y, Yoshida O, Imura H, Adachi T, Hattori M: Choriocarcinoma and undifferentiated cell carcinoma of the bladder with gonadotropin secretion. *J Urol* 121: 684-686, 1978
- 7) Shah VM, Newman J, Crocker J, Chapple CR, Collard MJ, O'Brien JM, Considine J: Ectopic β -human chorionic gonadotropin production by bladder urothelial neoplasia. *Arch Pathol Lab Med* 110: 107-110, 1986
- 8) 藤田竜二, 坂本英起, 安東栄一, 小武家誠, 日下信行, 荒木大司: 原発性膀胱絨毛癌の1例. *西日泌尿* 71: 248-253, 2011
- 9) Monn ME, Jaqua KR, Bihle R, Cheng L: Primary Choriocarcinoma of the Bladder: A Case Report and Review of Literature. *Chin Genitourin Cancer* 15: 188-191, 2017
- 10) Cho JH, Yu E, Kim KH, Lee I: Primary choriocarcinoma of the urinary bladder - a case report. *J Korean Med Sci* 7: 369-372, 1992
- 11) Yokoyama S, Hayashida Y, Nagahama J, Nakayama I, Kashima K, Ogata J: Primary and metaplastic choriocarcinoma of the bladder. A report of two cases. *Acta Cytol* 36: 176-182, 1992
- 12) Hanna NH, Ulbright TM, Einhorn LH: Primary choriocarcinoma of the bladder with the detection of isochromosome 12p. *J Urol* 67: 1781, 2002
- 13) 原 智, 伊藤敬一, 長田浩彦, 橘 政昭, 村井 勝, 秦 順一: 腎盂絨毛癌の1例. *泌尿器科紀要* 46: 117-121, 2000

(H 30. 5. 1 受稿; H 30. 8. 6 受理)