抄　録

第43回　上信越神経病理懇談会
（日本神経病理学会上信越地方会）

日　時：2017年10月28日（土）
会　場：信州大学医学部第二講義室・第二実習室
世話人：山田光則（信州大学医学部神経難病学講座分子病理学部門）

演題

1．CNS high-grade neuroepithelial tumor with *BCOR* internal tandem duplication（CNS HGNET-BCOR）の１例

吉田　由佳[1)]，中田　　聡[1)]，信澤　純人[1)]
杉田　保雄[2)]，岡田　雅彦[3)]，平戸　純子[4)]
横尾　英明[1)]

1）　群馬大学大学院医学系研究科病態病理学分野
2）　久留米大学医学部病理学講座
3）　長崎大学医学部小児科
4）　群馬大学医学部附属病院病理部

座長　柿田　明美（新潟大学脳研究所病理学分野）

【はじめに】CNS HGNET-BCOR は，かつて施設診断で“CNS PNET”とされた腫瘍の中から分子遺伝学的手法を用いて最近新たに単離された稀な entity である[1)]。*BCOR* internal tandem duplication（ITD）は腎明細胞肉腫において発見された遺伝子異常で，軟部腫瘍では Ewing-like sarcoma の一部も同様の異常を有することが報告されている。

【症例】６歳男児。頭部打撲後の MRI 検査で偶然左側頭葉病変を指摘されて経過観察されていた。病変内出血のため前医に緊急入院し，開頭腫瘍摘出術が行われた。転院後，全脳全脊髄および局所の放射線治療に加え，自己末梢血幹細胞移植を併用した全身化学療法を行い，手術から26カ月間再発の兆候なく経過している。

【画像所見】左側頭葉髄内に MRI で T1WI 等信号，T2WI 等信号，FLAIR 等信号で軽度の造影効果を伴う腫瘍性病変が認められた。

【手術所見】左側頭葉表面に露出する比較的境界明瞭な腫瘍であり，性状は暗赤色弾性軟，易出血性であった。肉眼的に全摘出された。

【組織学的所見】細顆粒状のクロマチンを有する類円形あるいはやや不整形の明るい核と，淡好酸性～両染性の細胞質および突起を有する細胞が中等度～高密度でびまん性に増殖していた（図1A）。核小体は小型で目立たなかった（図1B）。核周囲明庭を伴う乏突起膠細胞類似の細胞が増殖する領域も認められた（図1C）。背景には細血管の増生がみられ，chicken-wire 様を呈する部分も認められた。血管周囲性偽ロゼット構造の形成が一部で認められた（図1D）。偽柵状配列を伴う凝固壊死巣がみられたが，微小血管増殖像は明らかでなかった。腫瘍細胞は免疫組織化学的に，vimentin 陽性，GFAP，S-100 protein，Olig2，neurofilament protein 一部陽性，EMA，synaptophysin 陰性，BCOR 陽性，MIB-1 LI 12 %であった。

【分子遺伝学的解析】Direct DNA sequencing の結果，X染色体 *BCOR* 遺伝子 exon 15に2 bp の挿入を伴う88 bp の ITD が認められた（図２）。

【考察】現在までの CNS HGNET-BCOR の報告は17例にとどまるが，グリアへの分化が示唆されている。本例は形態学的にグリアへの分化が示唆され，免疫組織化学的にグリアおよびニューロン系マーカーが一部陽性であり，高悪性度の神経上皮性腫瘍と考えられる。CNS HGNET-BCOR は現行の WHO 分類では分類困難であり，将来的に新しいカテゴリーに分類される可能性がある。

引用文献

1）　Sturm D, Orr BA, Toprak UH, *et al*. New brain tumor entities emerge from molecular classification of CNS-PNETs. Cell 164 : 1060-1072. 2016

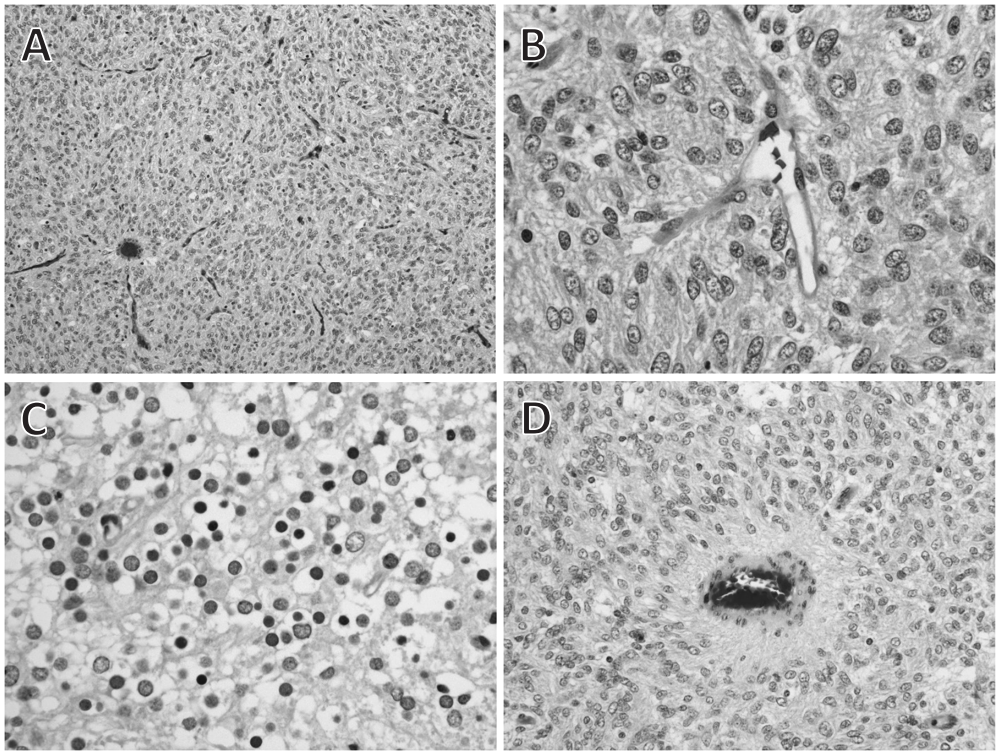

図１　（A，B）腫瘍の基本像（A：弱拡大，B：強拡大）。（C）乏突起膠腫様の像。
（D）血管周囲性偽ロゼット様構造。

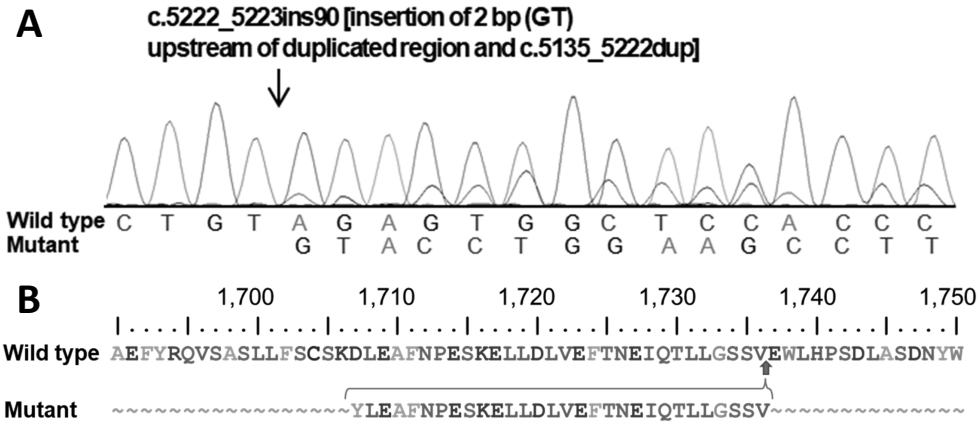

図２　（A）direct DNA sequencing の結果と（B）予想される重複アミノ酸配列。

２．髄膜播種をきたした Epithelioid glioblastoma の１例

金丸　優[1)2)]，棗田　学[1)]，齋藤　理恵[2)]
野澤　孝徳[1)2)]，阿部　英明[1)]，岡本浩一郎[1)]
大石　誠[1)]，藤井　幸彦[1)]，柿田　明美[2)]
1）新潟大学脳研究所脳神経外科学教室
2）同　病理学分野
座長　信澤　純人（群馬大学大学院医学系研究科病態病理学分野）

【症例】発症時57歳，男性。既往歴・家族歴に特記事項なし。

【病歴】頭痛を主訴に来院。左前頭葉に比較的境界明瞭な，造影効果を示し内部に嚢胞性部分を有する最大径55 mm の腫瘍を認めた。左側脳室前角上衣下にも造影病変を認めた。亜全摘術を行い，Epithelioid glioblastoma と組織診断した。遺伝子解析で *BRAF* V600E 変異を確認した。初期治療開始後，急速に進行する意識障害が出現。髄膜播種および水頭症が明らかとなり，シャント術も施行。脊髄 MRI 上も，脊髄全長に及ぶ髄膜播種病変を認めた。全脊髄照射に加え，

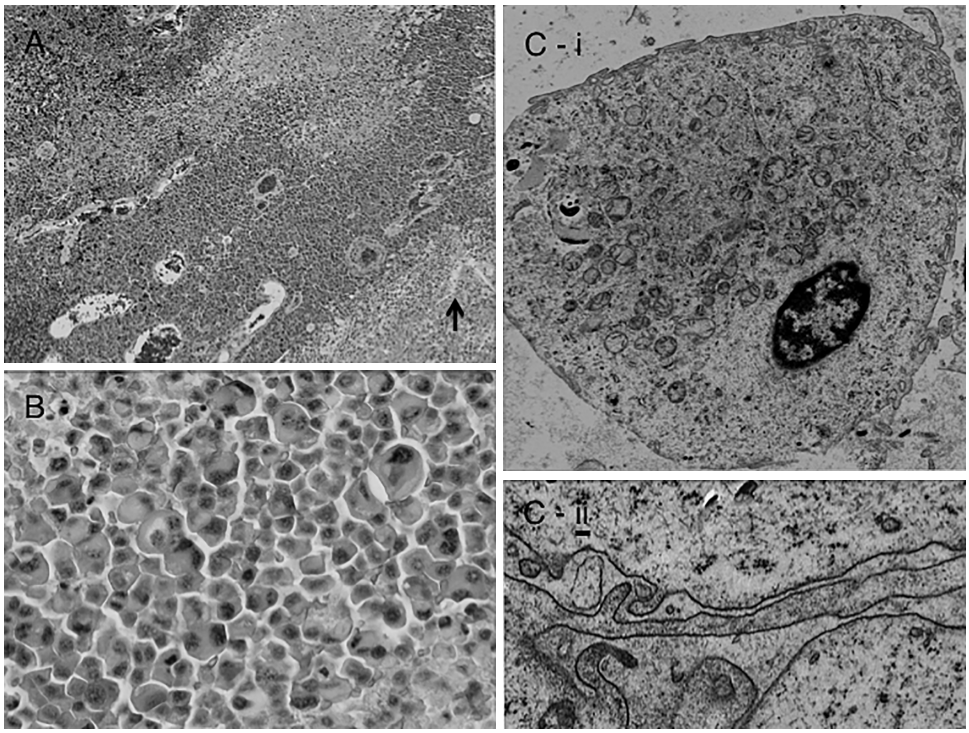

図　手術時組織所見

A：弱拡大像。腫瘍細胞が high-cellular に増殖。広範な壊死を伴う。

B：強拡大像。腫瘍は好酸性の豊かな胞体を持ち，核が偏在した中等度～大型で丸く突起の少ない細胞からなる。核分裂像が散見。

C：電顕像。細胞表面には短い突起を数個認めるのみ。胞体内にはミトコンドリアを主体とした細胞内小器官が発達し，核を圧排している（ⅰ）。細胞膜間の接着装置は明らかでない（ⅱ）。

BRAF 阻害剤と MEK 阻害剤の併用療法（院内倫理委員会承認）を４週間行い，一時的に髄膜播種像は改善したものの，併用療法中止後に再燃。脊髄 C3に髄外腫瘍を形成し，術後約８カ月で永眠した。

【組織所見】好酸性の胞体を持ち，細胞境界の明瞭な類円形の epithelioid 細胞がシート状に増生し，クモ膜下腔への腫瘍進展もあった。広範な壊死，mitosis 像も散見された。mIDH1陰性．GFAP では明瞭な染色像は得られなかった。電顕では，細胞表面に数個の短い突起を，胞体内に細胞内小器官の発達を認めた。剖検時，脳幹と脊髄全長に及ぶクモ膜下腔は高度に白濁，腫脹していた。

【まとめと問題点】本例は急速に進行する髄膜播種を呈した Epithelioid glioblastoma の１例である。病理像は既報と概ね一致．次世代シークエンサーによる解析では，*BRAF* V600E 変異に加え，*TERT* C250T 変異，*CDKN2A* loss，*CDKN2B* loss を見出した。本腫瘍型としての妥当性や遺伝子変異との関係，髄膜播種を来す要因について問題提起した。

【討議内容】Epithelioid glioblastoma の診断は妥当である。細胞形態の特徴は，脳実質への浸潤能には乏しく，逆に髄液中には容易に入り込み増殖しやすかったことと関連すると思われた。本例で見出した *BRAF* 変異や *TERT* 変異を含む分子病態機序が明らかとなり，そうした知見が治療法開発に結び付くことが期待される。

３．先天性脳腫瘍の１例

山﨑　文子[1)]，堀口　桂志[2)]，信澤　純人[3)]
平戸　純子[1)]，横尾　英明[3)]

1）　群馬大学医学部附属病院病理部
2）　同　脳神経外科
3）　群馬大学大学院医学系研究科病態病理学分野

座長　中山　淳（信州大学大学院医学系研究科分子病理学）

【症例】０歳男児。在胎週数40週２日，妊娠経過・母既往歴・家族歴ともに特記なし。経膣分娩にて2,900 g で出生し，Apgar score は9-9-10であった。生後２日で哺乳低下を来し，心雑音と BNP 高値を認め，動脈管開存および肺高血圧の診断で小児病院へ搬

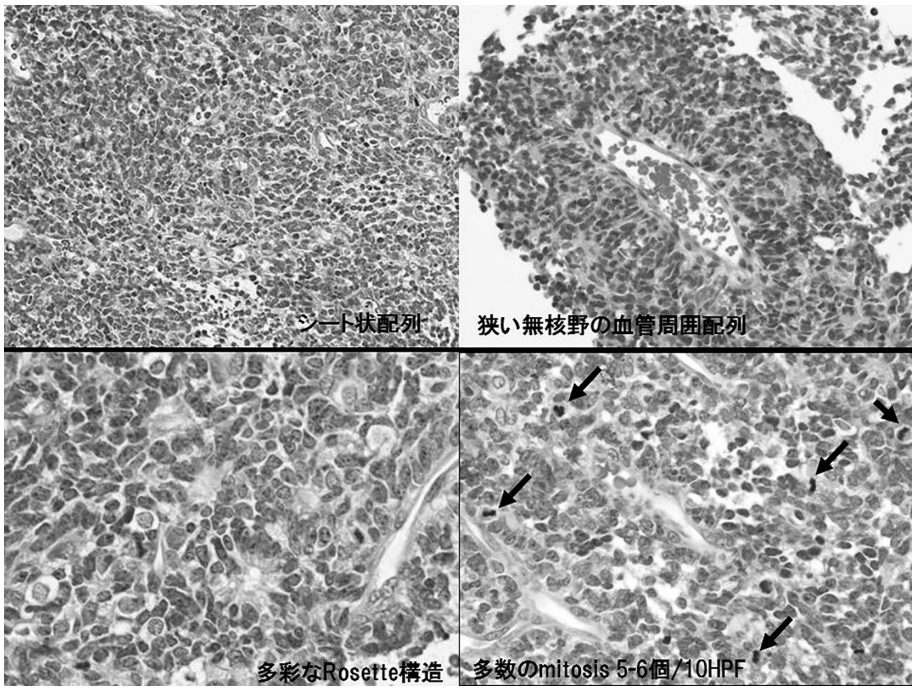

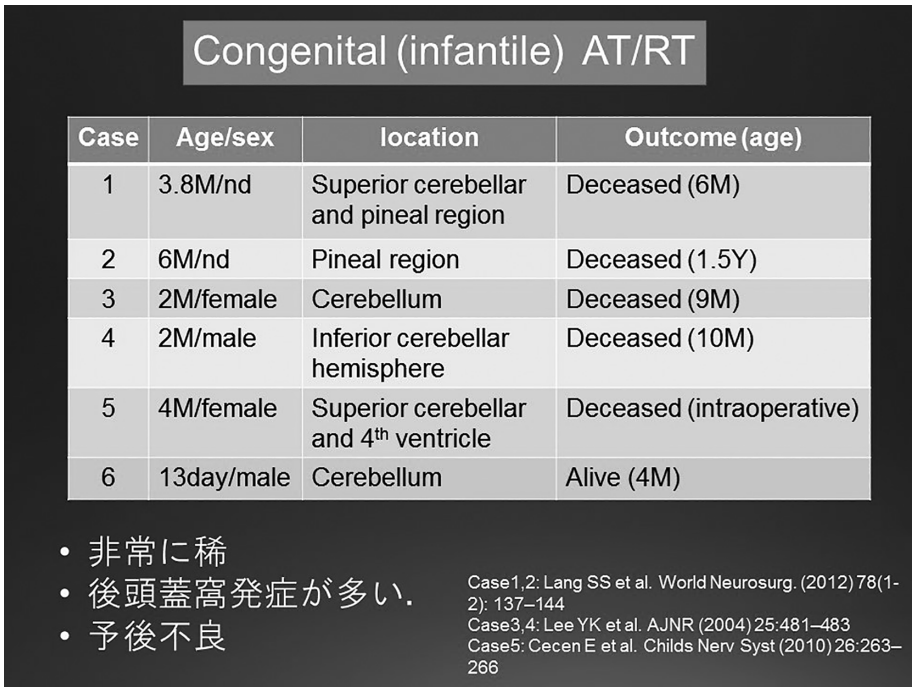

送され加療された。その際のスクリーニングのエコーで脳室の拡大を指摘された。MRI で左小脳半球に嚢胞を伴う腫瘤性病変を認め，脳幹を高度に圧排し，水頭症を伴っていた。徐々に頭位拡大を認め，日齢13日，開頭腫瘍生検術および脳室ドレージを施行した。腫瘍は灰白色で易出血性であり，血圧低下がみられたため部分摘出で手術を終了した。下記の病理診断に基づいて CCG9921および IRSⅢに準じた化学療法が施行され，直近の MRI ではテント下病変は縮小していたが，脳室内播種を認めている。

【病理】断片状の検体が提出された。小型で N/C 比が高い腫瘍細胞がびまん性かつ密に増殖していた。腫瘍細胞の核は微細顆粒状クロマチンを有し，形状不整や大小不同がみられ核分裂像は高倍率１視野あたり５-６個あり，アポトーシスを多数認めた。包み込み像，無核帯の不明瞭な血管周囲偽ロゼット，上衣ロゼット様構造，Homer-Wright ロゼット様構造も散見された。免疫染色で GFAP は少数の細胞に陽性，

Olig2は多数の細胞に弱陽性で濃染細胞が散見され，S100/Vimentin 陽性，SMA と EMA は少数の細胞に陽性，keratin, chromogranin A は陰性，neurofilament は少数に陽性，NeuN は陰性，MIB-1標識率は50.8％であった。INI-1は陰性であった。未分化な小型細胞の増殖からなる高悪性度の腫瘍で，典型的な rhabdoid 細胞は乏しいが INI-1陰性であり，atypical teratoid/rhabdoid tumor（AT/RT）と診断した。MLPA で *SMARCB1*の両欠失が検出された。

【考察】先天性脳腫瘍とは生後60日までに明らかになる脳腫瘍で，小児脳腫瘍中では0.5-1.9％とまれである。Teratoma が30％を占め，他 glioma（low-high grade），embryonal tumor（medulloblastoma，AT/RT，旧 PNET）choroid plexus papilloma/carcinoma などが報告されている[1)2)]。Congenital AT/RT は非常にまれで，後頭蓋窩発症が多く，予後が不良である[4)5)]。DNA methy l ation 解析など分類が試みられている[6)]。今回の症例は発生部位と年齢，*SMARCB1*の広範な欠失から AT/RT-TYR type の可能性も示唆される。

参考文献

1) Wakai S, Arai T, Nagai M. Congenital brain tumors. Surg Neurol. 1984 Jun ; 21 (6) : 597-609.
2) Manoranjan B, Provias JP. Congenital brain tumors : diagnostic pitfalls and therapeutic interventions. J Child Neurol. 2011 May ; 26 (5) : 599-614.
3) Lang SS, Beslow LA, Gabel B, Judkins AR, Fisher MJ, Sutton LN, Storm PB, Heuer GG. Surgical treatment of brain tumors in infants younger than six months of age and review of the literature. World Neurosurg. 2012 Jul ; 78 (1-2) : 137-44. doi : 10.1016/j.wneu.2011.09.012. Epub 2011 Nov 7.
4) Lee YK, Choi CG, Lee JH. Atypical teratoid/rhabdoid tumor of the cerebellum : report of two infantile cases. AJNR Am J Neuroradiol. 2004 Mar ; 25 (3) : 481-3.
5) Cecen E[1], Gunes D, Uysal KM, Yuceer N, Ozer E Atypical teratoid/rhabdoid tumor in an infant conceived by in vitro fertilization. Childs Nerv Syst. 2010 Feb ; 26 (2) : 263-6
6) Johann PD, Erkek S, Zapatka M, Kerl K, Buchhalter I, Hovestadt V, Jones DT, Sturm D, Hermann C, Segura Wang M, Korshunov A, Rhyzova M, Gröbner S, Brabetz S, Chavez L, Bens S, Gröschel S, Kratochwil F, Wittmann A, Sieber L, Geörg C, Wolf S, Beck K, Oyen F, Capper D, van Sluis P, Volckmann R, Koster J, Versteeg R, von Deimling A, Milde T, Witt O, Kulozik AE, Ebinger M, Shalaby T, Grotzer M, Sumerauer D, Zamecnik J, Mora J, Jabado N, Taylor MD, Huang A, Aronica E, Bertoni A, Radlwimmer B, Pietsch T, Schüller U, Schneppenheim R, Northcott PA, Korbel JO, Siebert R, Frühwald MC, Lichter P, Eils R, Gajjar A, Hasselblatt M, Pfister SM, Kool M. Atypical Teratoid/Rhabdoid Tumors Are Comprised of Three Epigenetic Subgroups with Distinct Enhancer Landscapes. Cancer Cell. 2016 Mar 14 ; 29 (3) : 379-93.

４．後天性免疫不全症候群に併発した中枢神経原発リンパ腫様肉芽腫症の１例

小平　　農[1)]，関島　良樹[1)]，牛木　淳人[2)]
新宮　邦彦[3)]，山田　光則[4)]

1）信州大学脳神経内科，リウマチ・膠原病内科
2）同　内科学第一教室
3）同　病理診断科
4）同　神経難病学

座長　清水　宏（新潟大学脳研究所病理学分野）

【症例】49歳，男性。

【臨床経過】５月下旬にニューモシスチス肺炎発症を契機に AIDS と診断。６月下旬より言葉がうまく出てこなくなった。７月から Anti-Retroviral Therapy（ART）を導入したが，頭部 MRI にて左側頭頭頂葉を中心に点状，線状の造影効果のある多発大脳白質病変を認め（図１），経過にて増大。神経学的には軽度の感覚性失語および不全型 Gerstmann 症候群を認めた。AIDS 患者であり PML や悪性リンパ腫を鑑別に挙げた。髄液中 JC ウイルス PCR 陰性，EB ウイルス PCR 陽性であったが，細胞診は Class Ⅱで確定診断に至らず９月下旬に脳生検を施行。脳病理および画像所見より中枢神経原発リンパ腫様肉芽腫症（Primary central nervous system-lymphomatoid granulomatosis：CNS-LYG）と診断し，ART での治療を継続。末梢血 CD4リンパ球数の改善とともに臨床症状，画像所見とも改善し，神経症状は11カ月後に消失，髄液中 EB ウイルス PCR は13カ月後に陰性化を確認し，発症26カ月後の現在も寛解を維持している。

【病理所見（図２）】血管中心性に CD8陽性Ｔリンパ球を主体とする細胞浸潤を認め，一部に小出血を伴っていた。病変中心部には少数の CD20陽性Ｂリン

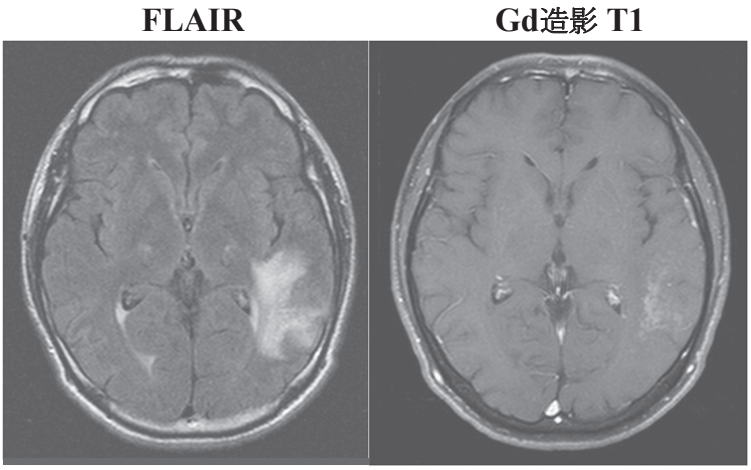

図１　小平ら

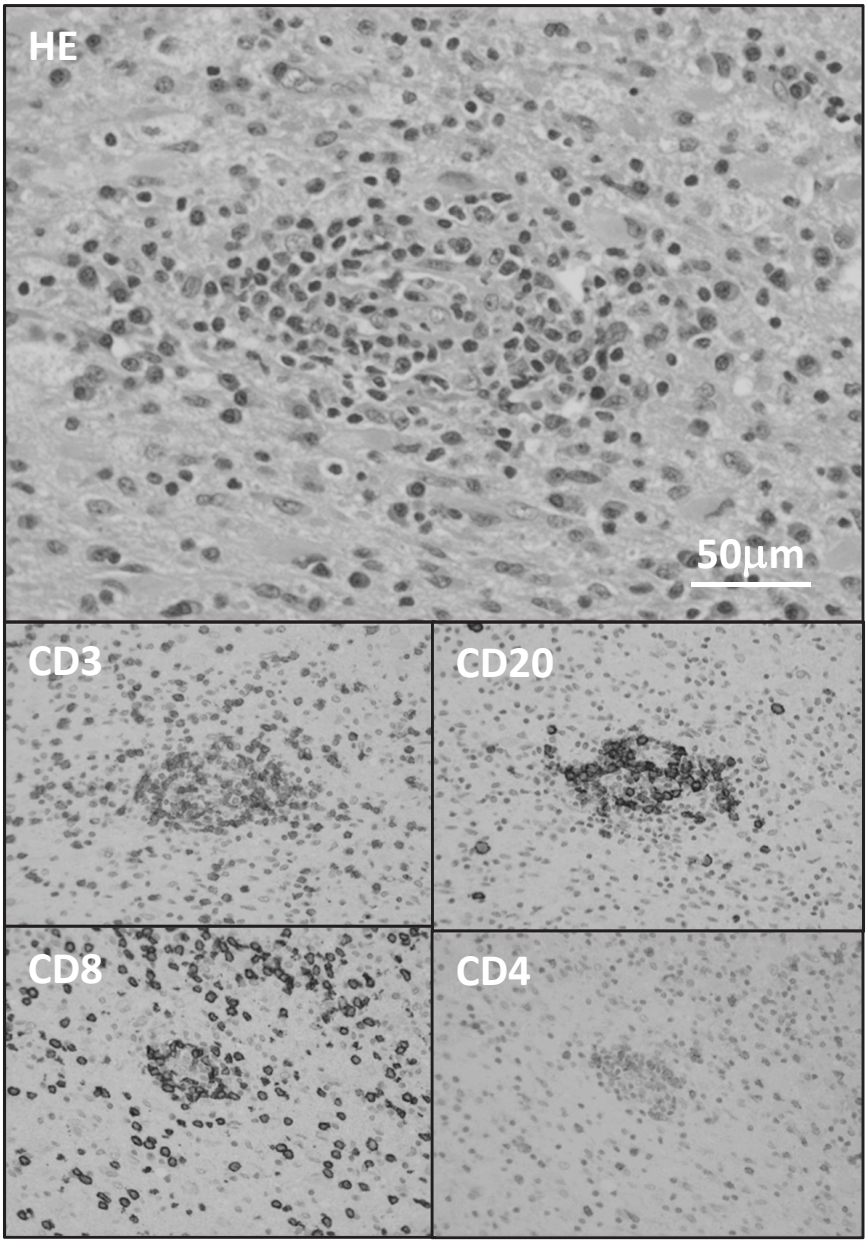

図２　小平ら

パ球，その周囲には多数の組織球と少数の形質細胞も認めた。浸潤リンパ球には異型性が乏しく，クロナリティーを認めなかった。JC ウイルス免疫染色および EBER ISH は陰性であり，脱髄，血管炎，核内封入体を伴ったグリア細胞，血管周囲への多核巨細胞の浸潤などは認めなかった。

【考察】AIDS に併発した CNS-LYG の報告は本例で７例目であるが，多くの症例で T リンパ球優位のリンパ球浸潤を認め，EBER ISH が陽性であり予後不良である。本例の CNS-LYG の病態機序は AIDS による免疫力低下を契機に CNS での EB ウイルスの再活性化が起こり，T リンパ球を中心としたリンパ球が反応性に浸潤，ART による免疫力の緩徐な回復とともに EB ウイルスの再活性化が抑制されたために臨床症状，画像所見とも改善したと考えられた。

なお，本例の詳細ついては Inter Med 56：2497-2501，2017に掲載されている。

５．リウマチ性多発筋痛症と診断され，ステロイド治療中に症状が増悪して確診に至った血管炎の１生検例

宮平　鷹揚[1)]，中村　昭則[1)]，武井　洋一[1)]
小口　賢哉[1)]，菅野　祐幸[2)]，大原　慎司[1)]
1）　国立病院機構まつもと医療センター神経内科
2）　信州大学医学部病理学
座長　他田　真理（新潟大学脳研究所病理学分野）

【症例】74歳男性。

【病歴】X 年２月より，某整形外科でリウマチ性多発筋痛症と診断されプレドニゾロン内服を継続していたところ，X＋1年10月下旬から両膝より遠位のしびれ（左＞右）が生じ，次第に歩行困難となった。某脳外科病院を受診したところ，頭部 MRI で心原性脳梗塞が疑われ，エドキサバン内服を開始。下肢の感覚障害と筋力低下があり，多発筋痛症の増悪を疑い，プレドニゾロン内服を５mg／日から15 mg／日に増量したところ，神経症状の改善を認めた。X＋2年１月，両下腿の疼痛と筋力低下が悪化し，当院整形外科に紹

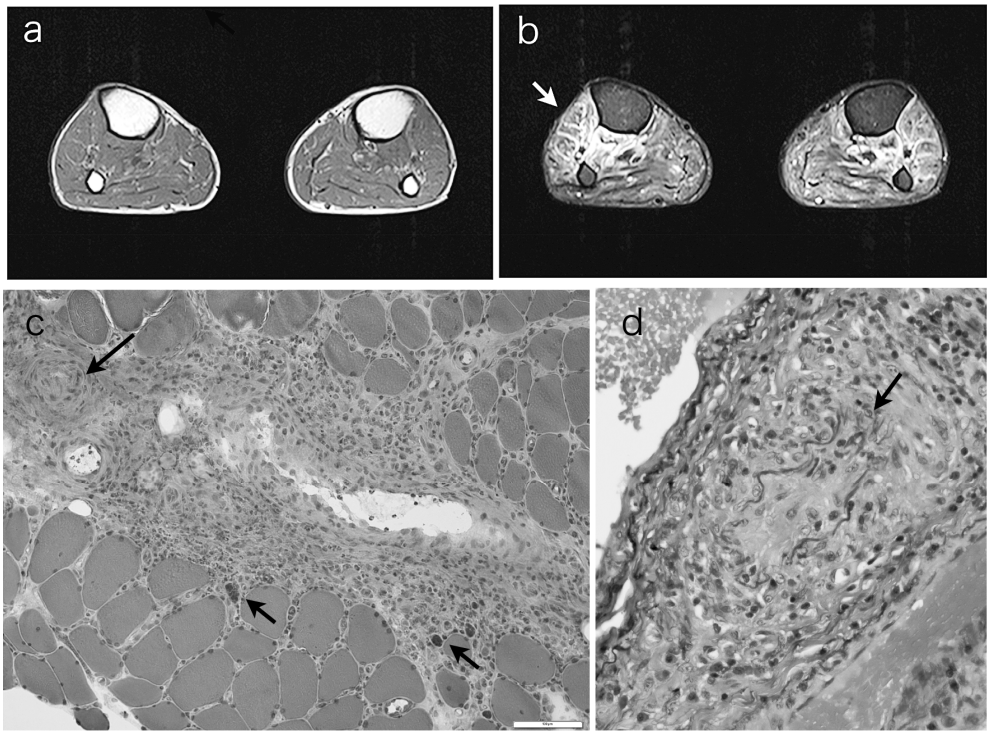

前脛骨筋の生検所見

（a，b）下腿の筋 MRI 所見。a）T1画像　b）T2-STIR（脂肪抑制）画像。矢印は右前脛骨筋を示す。（c，d）右前脛骨筋の生検所見。筋周膜の血管の周囲にリンパ球を主体とする炎症細胞浸潤が認められ，連続的に筋内膜に進展している。炎症の周囲の筋線維には小円形の萎縮線維が散見され，種々の程度に筋内膜の線維化をともなっている。内腔の閉塞が疑われる小血管（長い矢印），濃縮核集合 piknotic nuclear clump（短い矢印）。凍結切片，H.E. 染色。d）エラスチカ染色では，内腔の閉塞した血管壁の内弾性板の断裂像（矢印）が認められる。ホルマリン固定パラフィン切片。H.E. エラスチカ重染色。

介受診したが，神経疾患が疑われ当科に紹介入院となった。

【入院時一般身体所見】意識清明，体温36.8℃，血圧131/76 mg　脈拍83 bpm 不整。四肢末端の冷感，チアノーゼあり。

【神経学的所見】軽度の構音障害を認める他，脳神経系には異常なし。四肢では下肢近位筋および腓腹筋に軽度の筋力低下を認めた。前脛骨筋は両側とも１～２レベルの筋力低下。左右の膝から下で高度の温痛覚低下を認めた。腱反射は四肢で低下。

血液検査では，白血球上昇，血沈および CRP 高値。FDP 上昇を認めた。CK は正常範囲。抗核抗体陰性，各種自己抗体も特異的な上昇は認めず，ANCA，クリオグロブリン，血清免疫電気泳動，ADC はすべて陰性ないし正常であった。血管炎を疑い生検を施行した。

【前脛骨筋生検組織所見】血管中心性に炎症細胞浸潤の浸潤を認め，CD4，CD8，CD20陽性細胞が多数あり，CD68陽性細胞の浸潤は僅かに陽性であった。エラスチカ染色では，弾性線維の断裂，破壊を認めた。明らかな肉芽種形成や好酸球浸潤は認めず，炎症細胞は筋内膜にも浸潤し，円形の小径萎縮線維や pyknotic nuclear clump が散見された。非壊死筋に炎症細胞が浸潤する筋炎の所見は認められなかった。

【まとめ】臨床所見と生検筋の組織学的所見から顕微鏡的多発血管炎 MPA と診断した。症状が末梢神経・筋に限局していたこと，長期にわたる低用量のステロイド内服により ANCA が陰性であった可能性を考えた。

６．長期間精神症状が先行した，*PSEN1*遺伝子変異を有する早期発症型家族性アルツハイマー病の１剖検例

竹島　　明[1)2)]，他田　真理[1)]，鈴木　正博[4)]
春日　健作[3)]，池内　　健[3)]，小野寺　理[2)]
高橋　　均[1)]，柿田　明美[1)]

1）新潟大学脳研究所病理学
2）同　神経内科
3）同　遺伝子機能解析学
4）三島病院神経内科

座長　伊古田勇人（群馬大学大学院医学系研究科病態病理学分野）

【症例】58歳女性。

【家族歴】妹，母および母方親族４名，父方叔母に若年発症の認知症あり[1)]。



図　右前頭葉皮質浅層，HE 染色。
直径50～70 μm の丸く均一な質感の amyloid plaque が多数認められる。Scale bar＝100 μm

【臨床経過】24歳時，抑うつ状態や不眠が出現した。47歳以降，易怒性，遂行機能障害，地誌的失見当，幻視幻聴と錐体外路症状が明らかとなり，*PSEN1*点変異（Leu173Phe）が確認され早期発症型家族性アルツハイマー病（EO-FAD）と診断された[1)]。50歳時，左片麻痺が出現し，徐々に寝たきりとなり58歳で死亡した。

【病理所見】右側優位の高度の大脳萎縮あり（大脳540 g）。大脳皮質，辺縁系，線条体，中脳黒質に高度の神経細胞脱落があり，神経原線維変化と大量のリン酸化タウ陽性 threads を認めた。大脳皮質浅層に丸く均一なアミロイド斑を多数認めた。辺縁系優位に α-シヌクレイン病理も合併していた。側坐核を含む線条体では，コリン作動性神経細胞と神経線維が極めて高度に脱落していた。

【問題点と考察】本例のアミロイド斑は，既報の *PSEN1*変異 FAD の cotton wool plaque（CWP）に比べ緻密さは劣るが，腫大変性した神経突起を含まず，神経線維が細かく織り込まれた均一な面を成すという点では CWP として矛盾しないと考えた。また，線条体のコリン作動性神経細胞と神経線維の脱落は，自験例の孤発性 AD や *APP* 変異型 FAD にも認められたが，本例を含む *PSEN1*変異型 FAD で程度が強い傾向にあった。側坐核のコリン作動性神経の障害と抑うつ症状の関連が指摘されており，本例の臨床症状との関連が興味深い。

1）K Kasuga, T Ohno, T Ishihara, A Miyashita, R Kuwano, O Onodera, M Nishizawa, T Ikeuchi: Depression and psychiatric symptoms preceding onset of dementia in a family with early-onset Alz-

heimer disease with a novel PSEN1 mutation. J Neurol 256 : 1351-1353, 2009

７．両側下オリーブ核背側に変性を認めた長期経過アルツハイマー型認知症の１剖検例

阿部　隆太[1)2)]，唐木　千穂[3)]，山田　光則[1)]

1）　信州大学医学部神経難病学講座分子病理学部門

2）　同　脳神経内科，リウマチ・膠原病内科

3）　あかはね内科・神経内科医院

座長　豊島　靖子（新潟大学脳研究所病理学分野）

【症例】死亡時87歳，女性。家族歴なし。61歳，実行機能障害で発症。以降異常行動や物取られ妄想，相貌失認，パーキンソニズムが出現し，64歳時にアルツハイマー型認知症（AD）と診断。69歳，寝たきり状態。従命困難や発語失行も出現し，誤嚥性肺炎で死亡。全経過26年。

【剖検所見】脳重720ｇ。両側前頭側頭葉，海馬，海馬傍回，扁桃体の萎縮が顕著で，脳室拡大を伴っていた。また両頭頂葉（右側優位）に軟化巣（境界域梗塞）を認めた。組織学的には前頭側頭葉，海馬 CA1，海馬支脚，扁桃体に高度の神経細胞脱落，グリオーシスを認め，CA4，視床前核，内側核，上丘，青班核，黒質にも様々な程度で神経細胞脱落を認めた。AD 関連病理は，ABC score A3，B3，C2[1)]であった。高度の脳アミロイド血管症を認め，大脳白質の髄鞘淡明化を伴っていた。前頭側頭葉皮質，海馬支脚，扁桃体に胞体の腫大した神経細胞（GFAP 陰性）を散在性に認め，これらの胞体は３，４リピートタウ共に陽性，リン酸化αシヌクレイン陰性であった。嗜銀性顆粒を認めなかった。また，前頭側頭葉皮質には軽度ながら比較的広範にリン酸化 TDP-43の蓄積もみられた。本例の特徴的所見として，両側下オリーブ核の背側に限局した高度神経細胞脱落を認めた。同核の神経細胞胞体内にはタウの蓄積を認めず，Guillain-Mollaret 三角の経路に脳血管障害を含め明らかな病変を認めなかった。

【問題点】本例は AD 進行期の神経変性所見に矛盾しないと考えるが，下オリーブ核背側に限局した神経細胞脱落はこれまで報告はみられない。

1）　Montine TJ, Phelps CH, Beach TG, et al : National Institute on Aging-Alzheimer's Association guidelines for the neuropathologic assessment of Alzheimer's disease : a practical approach. Acta Neuropathol 123 : 1-11, 2012

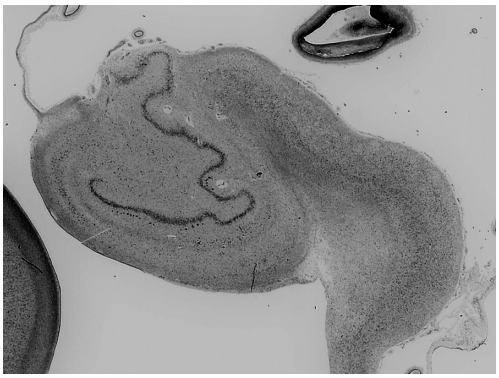

図１　海馬の高度萎縮。KB 髄鞘染色

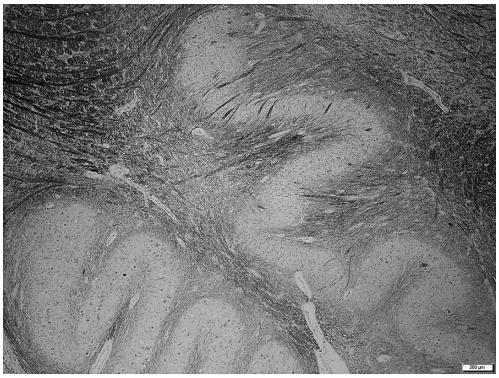

図２　下オリーブ核の背側に限局した高度神経細胞脱落。KB 髄鞘染色

８．常染色体劣性遺伝性が疑われる若年発症緩徐進行性小脳失調症の１剖検例

齋藤　理恵[1)2)]，他田　真理[1)]，若林　允甫[4)]
小野寺　理[2)]，高橋　　均[1)]，池内　　健[3)]
柿田　明美[1)]

1）　新潟大学脳研究所病理学分野

2）　同　神経内科学分野

3）　同　遺伝子機能解析学

4）　小千谷さくら病院神経内科

座長　横尾　英明（群馬大学大学院医学系研究科病態病理学分野）

【目的】常染色体劣性遺伝（AR）性小脳失調症の多くは，末梢神経障害などの小脳外徴候を来し，純粋小脳型の表現型を取る症例は極めて少ない。こうした稀な表現型を示した１剖検例の臨床病理像を報告する。

【症例】死亡時85歳男性。両親はいとこ婚。家系内に類症なし。13歳時に歩行がスムーズでないことを自覚し，20歳時に書字拙劣を指摘された。23歳時，水平眼振と小脳失調を認められ，遺伝性小脳失調症と診断された。症状は極めて緩徐に進行。60歳受診時，振動覚は保たれ，末梢神経伝導速度検査も正常であった。

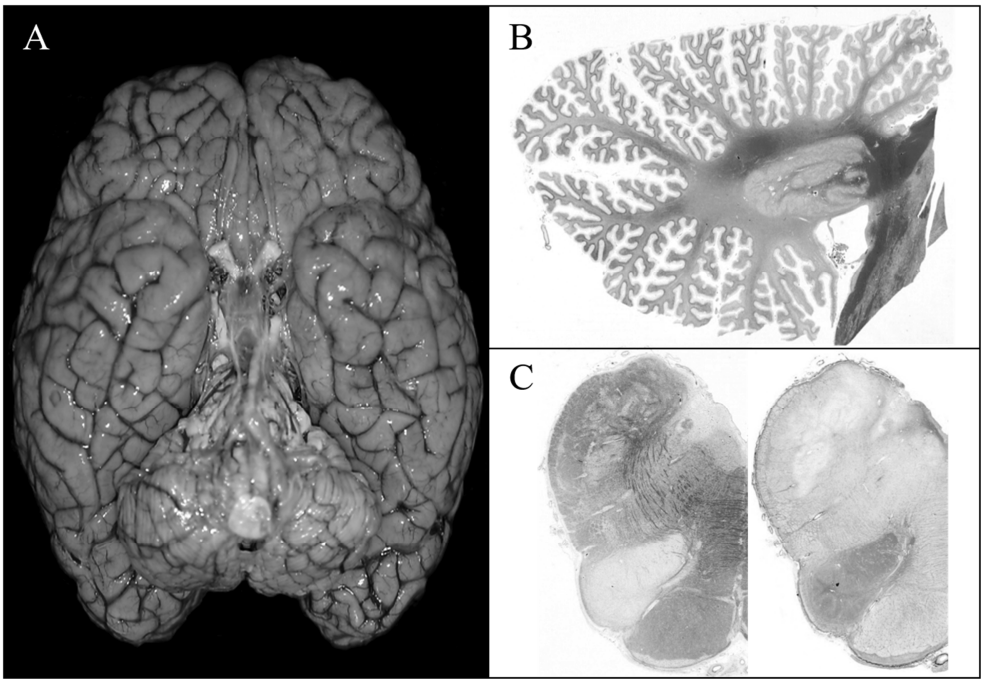

図　小脳と下オリーブ核の変性
（A）小脳は著明に萎縮。下オリーブ核の張り出しも減じている。（脳重：1,060 g。大脳990 g，小脳＋脳幹70 g）（B）歯状核を通る右小脳半球矢状断面。皮質と白質は高度に萎縮し，溝は開大。歯状核と上小脳脚は保たれている。（K-B 染色）（C）延髄左半側断面。下オリーブは高度に萎縮し，髄鞘淡明化と顕著なグリオーシスを認める。（左：K-B 染色，右：Holzer 染色）

画像上，小脳に限局した萎縮を認め，経過とあわせて cortical cerebellar atrophy（CCA）と考えられた。遺伝子検査では SCA1，－2，－3，－6，DRPLA は該当せず。77歳時に車椅子，84歳時に寝たきり状態となり胃瘻造設，翌年，肺炎で死亡した。経過72年。

【剖検所見】脳重は1,060 g，小脳脳幹は70 g。肉眼的に小脳皮質と下オリーブ核は高度に萎縮。組織学的には，小脳プルキンエ細胞はほぼ完全に脱落し，小脳顆粒細胞と下オリーブ核神経細胞も広範かつ高度に脱落。伸長ポリグルタミン鎖に対する免疫染色では標識構造物なし。その他，大脳や脳幹，脊髄及び神経根，腓腹神経，腸腰筋に明らかな変性を認めない。

【まとめと問題点】AR が疑われ，若年発症かつ緩徐進行性で，小脳失調のみを主徴とし，小脳皮質と下オリーブ核に突出した変性を呈する症例である。顕著な臨床，病理像を呈しているものの，疾患特異的所見を欠き，病理診断が困難である。臨床像から Autosomal recessive cerebellar ataxia type1（ARCA1）を鑑別に挙げ，エクソーム解析を施行したものの病原変異を見い出せなかった。疾患確定にはさらなる検討を要する。

【討議内容】小脳―下オリーブに限局する変性を示す組織像は Cortical cerebellar atrophy の既報とよく合致するという意見があった。小脳核においては核によって変性度に軽重の差があり，時相の違いが示唆された。また，ARCA1の *SYNE1*遺伝子の他，*SPG7*や *ANO10*も鑑別に上がるという指摘があった。ARCA としては純粋小脳型という点で，CCA という点からは若年発症という点で希少かつ貴重な症例であり，今後の解析に興味が示された。

９．私と神経病理学（特別講演）

高橋　　均
新潟大学脳研究所病理学分野
座長　山田　光則（信州大学医学部神経難病学講座分子病理学部門）