抄　録

第28回　甲信心エコー図セミナー

日　　時：平成25年１月26日（土）
場　　所：信州大学医学部旭総合研究棟９階
当番幹事：高元　俊彦（草加市立病院）

１　サラセミアに合併した肺動脈性肺高血圧症の１例

長野赤十字病院
○倉嶋　俊雄，宮崎　洋一，山崎　修子
山田美智冶，臼井　達也，吉岡　二郎

サラセミアはヘモグロビンを構成するグロビン遺伝子の異状による溶血性貧血であり，地中海沿岸に多く別名，地中海貧血とも呼ばれている。その内２～３割に肺血管病変を有すると言われている。今回著名な肺動脈性肺高血圧症の１例を経験したので報告する。

２　急性下壁心筋梗塞に合併した右室自由壁心筋内出血の１例

山梨県立中央病院検査部生理検査科
○小山　直美，窪田　静枝，早川美代子
加藤　　綾，大澤　望美，飯泉　里映
内藤　　葵，澤登　利枝
同　循環器内科
梅谷　　健

症例：75歳男性。来院当日午前５時頃，散歩中に胸痛あり。近医受診し，心電図検査で下壁急性心筋梗塞の診断にて当院に救急搬送となり緊急カテーテル検査施行となった。

心窩部四腔像　右室自由壁内腫瘤

緊急冠動脈造影検査にて右冠動脈#1 99％，#3 90％狭窄を認め，冠動脈形成術（PCI）を施行した。ステント治療にて，#1 99％→25％，#3 90％→０％となり，心電図ではⅡ　Ⅲ　aVF 誘導の ST 上昇は改善し，胸部症状消失した。

経過は良好であったが，第３病日目に検査室で施行した心エコーにて，右室自由壁の心室基部から心室中位にかけて40×20 mm の楕円形の低エコー腫瘤を認めた。

カラードプラでは外からの流入血流も認められ，PCI 後の血腫を疑い，主治医をコールした。自覚症状なく，vital　sign 安定していたため，翌日の造影 CT を予定し，念のため車椅子にて帰室した。20時頃，突然の胸痛と冷感を自覚。病室にて心エコー検査を再度行うと右室自由壁の腫瘤は50×30 mm と増大し，少量の心嚢液貯留を認めたため，心タンポナーデと診断した。21時に緊急 CAG が行われ，RV 枝末梢に造影剤貯留を認めたことより，RV 枝から出血が心筋内に貯留し，腫瘤を形成した後，心破裂したものと考えられた。

今回，我々は非常に稀な合併症である急性心筋梗塞後の右室自由壁心筋内出血の１例を経験したので報告する。

３　心臓超音波検査において発見できた不整脈源性右室心筋症の１例

長野中央病院臨床検査科
○長崎　幸生，山崎　一也
村立東海病院内科
大脇　　嶺
町立信越病院検査科
牧野　弘幸

【はじめに】不整脈源性右室心筋症（以下 ARVC/D）は右室の著明な拡大と壁運動低下，瘤形成を伴う

ことが多く，心室頻拍など不整脈を呈する疾患である。ARVC/D は心筋症のなかでも比較的稀とされている疾患であり，心臓超音波検査で発見されることも少ないと思われる。今回，心臓超音波検査にて発見された１例について報告する。

【症例】症例：70歳，男性，主訴：動機，既往歴：高血圧。

身体所見：身長170 cm，体重63 kg，血圧130/70 mmHg。

現病歴：数日前より動悸あり，近医受診。施行された心電図波形にて発作性上室性頻脈が疑われたため，アブレーション治療を目的に当院受診となった。

【心電図所見】洞調律，心拍数105/分の右軸偏位した完全右脚ブロック波形。V1のＲ波は増高しているが，Ｐ波の先鋭化や２峰性は認めなかった。左室心尖部起源と思われる PVC の散発が見られた。

【心臓超音波所見】LVDd＝47 mm，LVDs＝38 mm。M-Simpson による EF＝66％と収縮能は保たれていた。左室中隔の奇異性運動を認め，右室拡大および右室自由壁にて壁運動低下が著明であった。その他に心奇形および有意な弁膜症所見は見られず，IVC の呼吸性変動に問題は認めなかった。

【心臓カテーテル所見】心臓超音波検査の結果より，冠動脈造影および電気生理学的検査を施行。左右冠動脈に有意狭窄は認めなかった。電気生理学的検査では早期刺激３連にて心室細動が誘発されたため，当初予定していたアブレーションを中止。右室造影を行ったところ右室の拡大および自由壁の壁運動低下が認められたため心筋生検を施行した。

【病理】右室心筋生検の病理結果では脂肪組織沈着が認められ，ARVC/D に矛盾しない結果となった。

【経過】後日 ICD 植え込みとなった。現在症状もなく経過観察されている。

【まとめ】普段の検査にて右室の評価をすることが多くなかったため，右室梗塞や ARVC/D を見落とさないためにも注意して観察していく必要性を感じた。

4　著明な左室壁在血栓を認めた心筋炎による重症心不全の１例

佐久総合病院臨床検査科
○井出　　剛，小林　　伸，佐藤アイコ
高見澤葉子，大森　麻希，鈴木　信三
同　循環器内科
堀込　実岐，柳沢　　聖，荻原　真之
馬渡栄一郎，池井　　肇，高木　一生
同　心臓血管外科
濱　　元拓，竹村　隆広

症例は24歳女性。主訴は呼吸苦，胸痛。既往歴に急性リンパ性白血病（２歳），家族歴に家族性大腸ポリポーシスあり。７月上旬より咳嗽，発熱あり，７月４日に近医受診。マイコプラズマ肺炎の診断で抗生剤が処方された。症状は一時軽快したが７月20日の深夜１時半より胸痛と呼吸苦が出現し，近医救急外来を受診。Vital sign は安定しており，WBC 7800/μl，AST 151 IU/L，ALT 188 IU/L，Trop T 0.158 ng/ml，CRP 7.8 mg/dl と炎症反応上昇，心筋逸脱酵素，肝酵素の上昇を認めていたが，肺炎および咳喘息の診断で点滴施行され帰宅となった。その後２時半頃から呼吸苦および胸痛が増悪し，４時半に近医へ救急搬送された。HR 120台，血圧触知不能であり，心電図上 V1,2誘導で軽度の ST 上昇を認め，急性冠症候群の疑いで当院へ緊急搬送となった。来院時 BP 60台に低下あり，UCG で EF 10％台と著明な左室収縮能低下あり。カテコラミン投与するが循環動態を保てず，PCPS 導入し人工呼吸器管理を施行した。心エコーでは左室壁の菲薄化あり，左房，左室内に巨大な腫瘤を認め，左室壁広範囲に付着物あり，壁在血栓が疑われた。病歴から劇症型心筋炎が疑われたが，心筋逸脱酵素の上昇，心電図変化などに乏しかった。PCPS の weaning が困難であったため７月24日に LVAD 装着手術施行。その際に心内腫瘤摘出および心筋生検を施行したところ，腫瘤はフィブリン化血栓であった。心筋病理では軽度の炎症細胞浸潤を認め心筋炎が疑われた。右心不全を認め一時 RVAD の併用を行ったところ，両心補助下に循環動態は安定し，MOF の改善が得られた。徐々に右心不全は改善し，８月５日には RVAD を離脱。リハビリを進め，もともと広島県の方であったため LVAD 装着のまま12月11日大阪大学病院に転院となった。BiVAD で救命しえた心筋炎によると思われる重症心不全の１例を経験したので報告する。

5　術前の心臓超音波検査では原疾患が判定しえなかった僧帽弁閉鎖不全症の１治験例

草加市立病院心臓血管外科
○田村　　清
同　循環器内科
矢田沙和子，谷中　妙子，土山　高明
石丸　　剛，伊藤　祐輔，岡田　寛之
稲垣　　裕，土信田信夫，高元　俊彦

東京医科歯科大学大学院心臓血管外科
田村　　清，荒井　裕国

症例は58歳男性。主訴は労作時息切れ。心臓超音波検査で severe MR（A2-3 prolapse）を指摘され，腱索延長がその原因と考えられた。手術適応と判断されたため，開心術を施行。術中の所見で，術前の心臓超音波検査では判定できなかった単乳頭筋症（前乳頭筋欠如）に伴うパラシュート僧帽弁が僧帽弁閉鎖不全の原因であることが判明。手術は，僧帽弁形成術（人工腱索再建，Phisio-ring 28 mm による弁輪形成，後交連への edge to edge）を施行。術後経過は良好で，術後の観察では僧帽弁逆流は認めていない。パラシュート僧帽弁による僧帽弁閉鎖不全症は極めてはまれで，文献的考察を交えて報告する。

6　虚血診断予測として安静時2D-speckle tracking echocardiography を用いた検討 収縮期早期の伸展（early systolic lengthening）とは？

信州大学医学部附属病院循環器内科
○南澤　匡俊，小塚　綾子，高橋　文子
小山　　潤

従来，心エコーによる虚血性心疾患の診断は，運動負荷や薬物負荷（adenosine，dipyridamole，dobutamine）等の負荷をかけて初めて検出が可能であった。2D-speckle tracking echocardiography（スペックルトラッキング法）は，局所壁運動が簡便に定量的かつ客観的に評価できる手法で近年，スペックルトラッキング法を用いて，ischemic memory として post-systolic shortening（PSS）や局所壁運動拡張運動遅延（diastolic　stunning）などが報告されている。PSS は虚血に対して鋭敏な指標であるものの虚血に特異的な現象ではないことや，diastolic stunning は負荷心エコーを前提としている。最近，スペックルトラッキング法を用いて，心筋梗塞既往のない冠動脈疾患患者において，安静時心エコーにて心尖部長軸方向へのストレイン（longitudinal strain）が収縮期早期に伸展（early systolic lengthening）していることが報告された。われわれも，冠動脈疾患患者に対して検討を始め，冠動脈支配に一致した部位に early　systolic lengthening の存在を確認した。ここでは，現状の虚血診断における early systolic lengthening の有用性につき報告する。

特別講演

座長：草加市立病院院長　　高元　俊彦
コメンテーター：草加市立病院心臓血管外科部長
田村　　清

「心エコーから病態を診る ―秋田からの希少例の報告―」

秋田大学大学院医学系研究科
循環器内科学・呼吸器内科准教授
渡邊　博之

第29回　甲信心エコー図セミナー

日　　時：平成25年６月22日（土）
場　　所：信州大学医学部附属病院外来棟４階大会議室
当番幹事：小山　　潤（信州大学医学部循環器内科学講座）

１　心臓超音波検査にて発見されたValsalva洞動脈瘤の１例

昭和伊南病院検査科
○井口智恵子，林　　弥生，白鳥　良太
玉木　愛実
同　内科
山﨑　恭平，小池　直樹
飯田市立病院心臓血管外科
北原　博人

症例は73歳男性で平成23年10月頃から労作時の息切れを自覚し，徐々に増悪。平成24年２月27日に近医を受診し心不全と診断され当院へ紹介となった。心エコー検査にて大動脈弁閉鎖不全症4/4度と右冠尖の拡張を認め，心臓カテーテル検査でも大動脈弁閉鎖不全症4/4度と右冠尖の拡張を認めた。以上の検査から未破裂のValsalva洞動脈瘤Kirklin Ⅰ型と診断され，心臓血管外科紹介となった。

心臓血管外科の術中所見では，右冠尖の萎縮を認め，右冠尖のValsalvaに瘤の入口部が認められた。内腔は大動脈壁成分が無い感じで仮性瘤が疑われた。VSDは認めず，中隔心筋内に瘤を認めた。

今回，未破裂のValsalva洞動脈瘤を経験したので，ここに報告する。

２　左室肥大と左室内腫瘤の鑑別を要した転移性乳癌の１例

信州大学医学部附属病院循環器内科
○小田切麻以，井口　純子，南澤　匡俊
元木　博彦，小山　　潤，池田　宇一

症例は49歳女性。６年前に右乳癌に対して乳房切除術施行され，２年前に多発肺転移，１年前に肝転移を認め，当院乳腺外科通院中であった。乳癌のフォロー目的で施行した造影CTにて左室内腫瘤を認め精査目的に当院循環器内科紹介となった。経胸壁心臓超音波検査では，左室乳頭筋から心尖部までの自由壁側に表面は比較的整な心筋内膜と同エコー輝度で境界不明瞭な腫瘤を認め，左室腔内に突出する形で進展していた。経胸壁心臓超音波検査からは，腫瘤と心筋肥大との鑑別は困難であったが造影MRIのT2強調画像にて肝転移と同様に著明な高信号を認め，PET-CTでも心臓腫瘤の部位に一致して集積があった。経過から乳癌による転移性心臓腫瘍が考えられた。今回，経胸壁心臓超音波検査では左室肥大所見と心臓腫瘤との鑑別を要した症例を経験したので，報告する。

３　77歳で診断された心内膜床欠損症（ECD）の１症例

慈泉会相澤病院臨床検査センター
○菊地　広美，三村　隆典，小林　美佳
上田明希子，上野　里奈，草間　昭俊
同　循環器内科
柏木　大輔，植木　康志，西山　茂樹
麻生　真一，鈴木　智裕，櫻井　俊平
同　心臓血管外科
山浦　一宏，恒元　秀夫

【症例】77歳，女性。

【主訴】下腿浮腫，息苦しさ。

【既往歴】平成16年：結腸癌手術。平成22年：うっ血性心不全，持続性心房細動，僧帽弁閉鎖不全。

【現病歴，経過】平成25年１月半ばから息苦しさと下肢の浮腫を自覚。夜間，仰臥位にて息苦しさが増強し，座位にて改善するようになり，平成25年２月28日当院紹介受診。心エコー上，左房後壁側に偏位する高度の僧帽弁閉鎖不全（MR）を認めた。左房径は63 mmと拡大。右室と右房ともに拡大し，心室中隔の奇異性運動を認めた。以前の心エコーでは僧帽弁前尖の逸脱と評価されていたが，今回，僧帽弁前尖の短軸像で前尖中央にCleftが指摘され，その部位からMRを認めた。また，心房中隔に欠損孔（6.7 mm）を確認し，左→右短絡血流を認めた。欠損孔の位置は二次

孔型の心房中隔欠損とは異なり，心房中隔下部にある一次孔型だった。心室中隔欠損は認めず，不全型心内膜床欠損症と診断した。

【考察】本例のように高度MRのような大きな異常所見に気をとられていると他の所見を見逃すことがある。本例の平成22年の心エコー画像を見直すと，高度のMRの他に右房・右室拡大も認めており，僧帽弁前尖中央にCleftも確認された。右心系拡大や，偏位したMRを認めた場合はシャント血流の検索や，弁の器質的異常に注目する必要があり，日常検査における教訓的な症例と考えられた。

4　心筋梗塞後心室中隔穿孔の3例

長野厚生連佐久総合病院臨床検査科
○高見澤葉子，小林　伸，井出　剛
佐藤アイコ，大森　麻希，鈴木　信三
同　循環器内科
堀込　実岐，丸山　周作，土屋ひろみ
木村　光，馬渡栄一郎，池井　肇
矢崎　善一
同　心臓血管外科
成瀬　瞳，新津　宏和，濱　元拓
豊田　泰幸，津田　泰利，白鳥　一明
竹村　隆広

症例1：61歳男性。2週間前からの嘔吐，腹痛にて近医入院中。心不全悪化あり，精査の結果下後壁心筋梗塞に伴う心室中隔穿孔（VSP）の診断で当院へ緊急入院となった。保存的加療を行うが徐々に心不全の悪化あり。心エコー上下後壁の瘤形成およびVSPあり，Qp/Qs 5.3であった。心室中隔穿孔閉鎖術および冠動脈バイパス術（CABG）を施行し，第52病日独歩退院した。

症例2：70歳男性。4日前からの冷汗を伴う胸痛あり。救急外来受診時，心尖部収縮期心雑音聴取した。心電図上V1-V3のQSパターンとST上昇あり，心エコーで前壁中隔のakinesisと心尖部でのVSPを認め，心臓カテーテル検査ではQp/Qs 2.6であった。心室中隔穿孔閉鎖術およびCABGを施行し第89病日に退院した。

症例3：73歳女性。15時間前からの心窩部痛，嘔吐にて救急外来を受診。心電図にて前胸部誘導のQ波とST上昇を認めた。心エコー上前壁中隔の瘤形成あり，少量の心嚢水あり。緊急冠動脈造影を施行したところ#7 100％閉塞を認めた。病変は硬く経皮的冠動脈形成術は不成功でありCABG施行。心嚢液は血性であり自由壁破裂を認めタコシールで補修した。第3病日突然ショック状態となりPCPS挿入下で心エコー施行したところ，心尖部のVSPあり。緊急で心室中隔穿孔閉鎖術を施行した。第11病日より敗血症性ショックとなり，第15病日永眠された。

短期間に3例の心筋梗塞後心室中隔穿孔を経験した。心エコー画像を中心に，文献的考察を加えて報告する。

5　頸動脈プラーク増悪防止についての検討

新田内科クリニック
○唐木　綾，前田　悦子，新田　政男

【目的】

頸動脈プラークの悪化防止・改善について検討した。

【対象・方法】

当院でLDL/HDL比を1.5以下になるようにスタチン治療を施行した症例のうち，頸動脈エコー検査を2年間の間隔をおいて繰り返し施行した127例を対象とした。年齢は41歳から88歳平均67歳。男性61人。女性66人。方法は，左右両側の頸動脈エコー検査を繰り返し施行し，プラークの悪化，改善，不変の各グループにおいて，HDL，LDL，L/H比，年齢，性別，合併症などについて比較検討した。

【結果】

① プラークの悪化群24例，改善群19例，不変群84例であった。

② スタチンの治療効果は各群間においてHDL，LDL，L/Hともにとも有意差は無かった。

③ 悪化群のHDLは治療前値も後値も他の群に比較し低値であった。また合併症の数は有意に多かった。悪化群では男性が女性の2倍であった。

④ 改善群はHDLの前値が他群に比し有意に高値であった。

⑤ 不変群のうちプラークを有さない症例は女性が男性の3倍であった。

【まとめ】

HDLが高値の症例は治療効果が期待できる。治療は若いうちから早期に開始し，生活習慣病などの合併症を少なくし，HDLを高値に保ち，L/H比をより低値にすることがプラークの予防，退縮に望ましいと考えられる。

特別講演

座長：信州大学医学部循環器内科学講座准教授
小山　　潤

「心室機能と血行動態評価の考え方」
北海道大学大学院医学研究科循環病態内科学講師
山田　　聡

第30回　甲信心エコー図セミナー

日　　時：平成25年11月30日（土）
場　　所：山梨県地場産業センターかいてらす２階大会議室
当番幹事：薬袋　路子
（独立行政法人国立病院機構甲府病院循環器内科）

1　産褥性心筋症（周産期心筋症）の１例

甲府共立病院生理検査室
○新津　好江，保坂　憲吾，池田　綾子
小川　賢二，堀内美奈子，千野　恵美
網野　秀一，望月　彩花，飯島　秀人

【はじめに】産褥性心筋症とは，心疾患既往歴のない女性が妊娠後期から産褥期に心不全を発症し心エコー上，拡張型心筋症に類似した心拡大と心収縮力低下を認め，母体死亡にもつながることもある重篤な疾患である。今回我々は産後１週間後に心不全をおこし産褥性心筋症と考えられ，心エコーで経過観察を行えた症例を報告する。

【症例】41歳，女性，１経妊１経産婦。前回の妊娠中および分娩，産褥を通じて心不全徴候は認められなかった。【経過】妊娠時によるトラブルはなし。妊娠37週で帝王切開実施。術後経過良好，１月４日退院。１月５日より臥床時に呼吸苦自覚，１月８日呼吸不全となり近医を受診。急性心不全にて当院へ救急搬送されCCUへ入院となった。【検査所見】１月８日血液データーBNP1139高値，CRP4。02軽度高値，WBC正常範囲。胸部レントゲン左右胸水，肺うっ血あり。心電図はⅠ aVL V4～V6ST低下・陰性T波。心エコーではLVDd53 mm，EF＝Mモード13％，FS 6％，軽度心拡大と左室壁運動は全周性に高度低下し，壁はやや菲薄・壁厚も不良で拡張型心筋症様所見であったことから，産褥性心筋症による心不全として治療が開始された。その後１月16日肺シンチで肺血栓症は否定され，１月18日心筋シンチでは左室広範な心筋障害を認めた。１月23日右心カテ施行にて左室機能不全が評価された。その後１月26日に退院となった。【考察】産褥性心筋症の発症率は1,500～15,000出産に１人と言われ様々である。画像上も拡張型心筋症に類似したものからタコツボ型心筋症に類似した症例など様々な発表があり，また予後に関しても良好から移植が必要までの例と一定していない。産褥性心筋症の病因については様々な説がありいまだ原因不明であるが，アメリカ国立衛生研究所（NIH）のworkshop groupにおいても，特発性拡張型心筋症や心筋炎の発症率よりも，高率に妊産褥婦に発症することから，妊娠自体が発症に関与している別な病態と結論づけられている。一方母体死亡率は45～75％という報告もあり診断が遅れたり適切な治療が行えなかった場合には予後不良であることや，成書・教書により発症頻度が大きく異なる事からも実際には診断されずに見逃されている症例も多々あると考えられる。そのため心エコー検査による診断・評価は重要である。【まとめ】産褥性心筋症は出産の高齢化により今後さらに増える危険性が予想される。心エコー検査による診断経過観察は有用である。今回妊娠・出産は産褥性心筋症のリスクファクターである事が再認識された。

2　心エコー図による経時的観察が有用であった心室中隔欠損症に伴う右心系感染性心内膜炎の１例

山梨大学医学部附属病院第二内科
○杉山　佳子，中村　和人，望田　哲司
二俣　美香，田丸　　洵，中村　　淳
菅又　　渉，植松　　学，藤岡　大佑

渡辺　一孝，中村　貴光，斉藤　幸生
橘田　吉信，川端　健一，尾畑　純栄
久木山清貴
同　生理検査部
長田美智子，奥山　純子，五味　律子
福島貴美子

症例は36歳の女性。生後３カ月で，心室中隔欠損症（VSD）を指摘され，以後高校生まで経過観察されていた。本年７月より微熱，全身倦怠感を自覚し，８月中旬には38℃以上の発熱が出現した。９月17日に左胸背部痛，発熱のため，近医を受診し，経口抗菌薬（CH）の内服加療を受けるも改善しなかった。同院を再診し，CT で多発両側性肺炎の所見を認め，MFLX を開始されたが，VSD に伴う右心系感染性心内膜炎（IE）および敗血症性肺塞栓を疑われ，当科に紹介された。心エコー図で，VSD および右室内に約12 mm の可動性腫瘤を認めた。CT では多発両側性肺炎，肺塞栓の所見を認めた。Duke の診断基準の大基準１項目，小基準３項目陽性で，IE 確診と考えられた。経口抗菌薬を48時間休薬し，血液培養を３セット施行後，日本循環器学会のガイドラインに従い，エンピリックに ABPC/SBT および GM で加療を開始し，連日，心エコー図を施行した。第５病日に解熱し，第７病日に疣腫の可動性の増加を認めた。第８病日には疣腫の消失を認めたが，新たな弁逆流や心不全の所見はなかった。CT では既存の肺炎像は改善していたが，新たな肺塞栓の所見とその末梢肺野の肺炎の悪化を認めた。翌９病日に発熱，白血球および CRP の再上昇を認め，抗菌薬の変更を検討したが，心エコー図では悪化所見を認めず，敗血症性肺塞栓による肺の局所の炎症と判断し，ABPC/SBT および GM を継続した。その後の心エコー図の観察では，新たな疣腫および弁膜症の出現なく，第12病日に解熱，白血球の正常化，第19病日に CRP の陰性化を確認した。GM は３週間，ABPC/SBT は４週間投与し，第30病日に退院となった。入院時および入院中に施行した計９回の血液培養はいずれも陰性であった。VSD に伴う右心系感染性心内膜炎の症例を経験した。経過中，炎症の悪化，肺塞栓を認めたが，心エコー図の経過は弁膜症の出現，右心系負荷や心不全の所見は認めず，炎症の悪化は塞栓に伴うものと考えられた。文献的考察を含め，報告する。

３　大動脈二尖弁に合併したバルサルバ洞動脈瘤右房内穿孔の１症例

長野赤十字病院検査部
○倉嶋　俊雄，宮崎　洋一，山崎　修子
山田美智冶
同　循環器病センター
小林　隆洋，吉岡　二郎

【はじめに】大動脈二尖弁は，全人口の約１％を占める遺伝性の結合織異常であり，弁機能異常がなくても，大動脈基部や上行大動脈が拡大する恐れがあると言われている。今回，心雑音の精査目的で心エコー検査を施行し，バルサルバ洞動脈瘤右房内穿孔が大動脈二尖弁に合併した症例を経験したので報告する。

【症例】35歳，女性。

【家族歴】心疾患なし。

【既往歴】特記事項なし。

【現病歴】健康診断で心雑音を指摘され精査目的に当院循環器科に紹介された。

【現症】身長165 cm，体重51 Kg，血圧106/66，脈拍92/分　整，胸骨左縁第３－４肋間に高調な Levine Ⅲ度の連続性雑音を聴取。

【検査所見】血液生化学検査で異常所見は認めなかった。

心電図：正常洞調律 心拍82　V1-V3でほぼQSパターン　胸部単純X腺：CTR54％

経胸壁心エコー：大動脈弁は左右型の二尖弁で左葉に Raphe あり。左室流出路から三尖弁直下右房に連続性の shunt flow を認めた。Qp/Qs は約1.4であった。

経食道心エコー：大動脈弁は左右型の二尖弁で左葉に Raphe あり。バルサルバ無冠尖相当位置から RA 内に吹く連続性の shunt flow が確認された。

心カテ：冠動脈，心内圧に異常はなく，サンプリングでは三尖弁下でステップアップを認め Qp/Qs は1.4であった。左室造影にて左室流出路から右房へのシャント血流を認めた。心臓 CT において無冠尖から右房へのシャントを認めた。

【考察およびまとめ】大動脈二尖弁は比較的頻度の高い先天異常の一つであり弁機能に異常が無くても，大動脈基部や上行大動脈が拡張するおそれがある。大動脈二尖弁の上行大動脈の病理学的検討では cistic medial necrosis を示した症例が多く，Marfan 症候群と共通の所見だったとする報告もある。この症例もバルサルバの一部に脆弱な部分があり穿孔したものと思われた。大動脈二尖弁を見つけたら，弁機能のみで

なく大動脈の観察も重要である。手術の適応も慎重に検討する必要があると思われる。

4　感染性心内膜炎を契機に発見されたシャント血流の同定に苦慮した１例

山梨県立中央病院検査部
○内藤　　葵，小山　直美，加藤　　綾
大澤　望美，飯泉　里映，早川美代子
同　循環器内科
梅谷　　健，花輪　宏明
同　心臓血管外科
中島　雅人，宮本　真嘉

【症例】29歳男性。【主訴】全身倦怠感，微熱。

【現病歴】幼少期より心雑音指摘されているが精査せず。2013年１月，全身倦怠感・微熱嘔気が出現し，近医受診。風邪と診断されたが，症状改善せず４月再度前医受診。大動脈弁，三尖弁に疣贅を疑う所見を認めたため，感染性心内膜炎疑いで精査加療目的に当院紹介となった。

【経過】入院後，全身検索を施行。血培から Streptococcus Sanguinis 検出，CT で両肺・左腎に梗塞所見を認めた。感染性心内膜炎と診断し，抗生剤治療開始。第10病日 CT にて新たに脾梗塞を認めた。第12病日経食道心エコーを施行し，内科的治療ではコントロール不良，早期外科的治療の適応と考え心臓血管外科へ転科。第15病日に手術，第42病日に退院となった。

【心エコー所見】

・入院時経胸壁心エコー

① バルサルバ洞から右室・右房への shunt 血流を認め同部位の破裂を疑った。

② 大動脈弁・三尖弁には疣贅と思われる所見を認めた。

③ 大動脈弁は RCC 低形成または二尖弁を疑った。

・第12病日経食道心エコー

① 大動脈弁は二尖弁で中等度の AR も認められ，弁全体は不整に肥厚し広範囲な疣贅の付着を認めた。

② 三尖弁の中隔尖に可動性のある10 mm 大の疣贅が確認された。

③ 心室中隔膜性部からは右房と右室に向かいそれぞれシャント血流を認めた。バルサルバ洞に所見はなく，既存の VSD（II型）に感染性心内膜炎が契機となり右房への穿孔を合併した所見と診断された。

④ シャント血流があたる右房壁にも疣贅と思われる所見を認めた。

【まとめ】感染性心内膜炎を契機に発見されたシャント血流の同定に苦慮した１例を経験したので報告する。

5　上行大動脈瘤を伴う成人大動脈一尖弁の１例

信州大学医学部附属病院臨床検査部
○加藤　奈那，中澤希世子，矢吹　　唯
浦　みどり，倉田　淳一，本田　孝行
同　循環器内科
小田切麻以，井口　純子，南澤　匡俊
小塚　綾子，元木　博彦，小山　　潤

【背景】大動脈一尖弁の推定発症数は0.02％程度と非常に稀な先天性心奇形である。大動脈一尖弁は，収縮期に弁尖の分離がなく開放制限を伴う。弁の形状から高度な大動脈弁狭窄や大動脈弁逆流を生じやすい。また，二尖弁同様大動脈壁異常（cystic medial necrosis）により大動脈基部の拡張が起こる可能性があると報告されている。同時に大動脈解離のリスクも増加するため早期の形態診断が望ましいが，稀な症例のため診断が容易ではない。今回，上行大動脈瘤を伴う成人大動脈一尖弁の症例を経験したので報告する。

【症例】30代，男性，検診の胸部Ｘ線写真にて右第１弓の拡大を指摘され当院を受診した。

【経過】心臓超音波検査では，Ⅲ～Ⅳ度の大動脈弁逆流，径4.9 cm 大の上行大動脈瘤が認められた。大動脈弁は二尖弁と判断され，大動脈二尖弁を原因とする大動脈弁逆流と上行大動脈瘤と診断され，Bentall 手術を施行した。手術所見から大動脈弁は一尖弁であった。

【考察】大動脈一尖弁には acommissural aortic valve の type と unicommissural aortic valve の type がある。acommissural aortic valve type は大動脈弁尖の分割がほとんどみられず，大動脈開口部は中心化されており極めて高度狭窄をきたすため，しばしば幼少期に診断される。Unicomissural aortic valve の type は一つの交連部があり，大動脈弁開口部は涙のしずくの形をなしている。今回の症例は unicomissural aortic valves であり，二尖弁様に観察されたと考えられた。また，弁の開放は比較的保持されていた。

【結語】大動脈一尖弁は，大動脈解離をはじめとする種々の重篤な疾患を伴うため，見逃さないことが重要ある。若年の上行大動脈拡大を伴う大動脈弁の形態異常を認めた場合，稀ではあるが大動脈一尖弁も念頭

におき検査を行うことが肝要である。

6　心房中隔二次孔欠損症（ASD）の Amplatzer septal occuluder 治療（ASO）後の右心房機能
—3D Area Strain による評価の試み—

長野県立こども病院エコーセンター
○齊川　祐子，安河内　聰，瀧聞　浄宏
田澤　星一，蛯名　　冴
同　循環器小児科
安河内　聰，瀧聞　浄宏
同　臨床検査科
齊川　祐子，蛯名　　冴，柴田　　綾
日高惠以子

【はじめに】心房中隔欠損症は，先天性心疾患の中で最も頻度の高い疾患である。

当院では2006年より Amplatzer septal occluder によるカテーテルインターベンション治療（ASO）を開始し，127名に施行した。

心房中隔に挿入されたデバイスの右心房機能への影響は不明な点が多い。

【目的】3D Area Strain により ASO 後の右心房機能の評価をする。

【対象と方法】ASO 後心エコー検査を行った 7 歳から14歳（中央値13歳）5 例および年齢層の近い正常ボランティア 8 歳から13歳（中央値11歳）5 例。

ARTIDA（東芝メディカル社）4V プローブを用いて，心尖部四腔断面で記録した3D full volume データを用い，3D 解析装置 ULTRA EXTEND で off line 解析し，両群間での Global strain（GS），各部位の Peak Area Strain（P-AS）を比較した。

【結果】 図：右心房の部位別 P-AS　　Amplatzer 部位

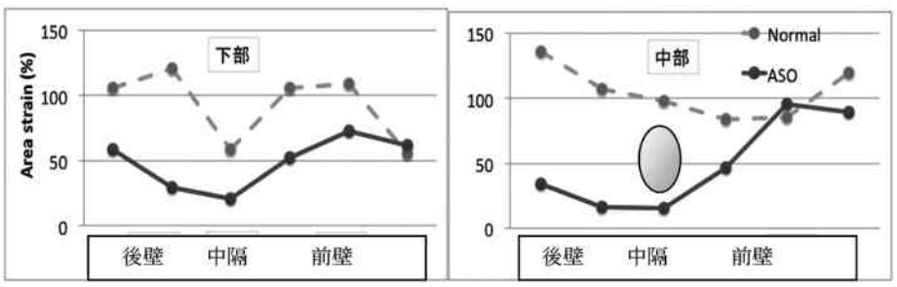

ASO 症例では，デバイスの挿入された心房中隔の中央部で P-AS が低下し，正常とは異なる右心房 P-AS パターンを示していた。

GS は正常例平均87 %に比較して ASO 例61 %と軽度低下傾向であった。

【考察と結語】ASO 例における GS の低下は，ASD の影響か ASO の影響であるかの区別は困難であるが，GS の低下や正常とは異なる P-AS パターンは，右心房機能の評価に有用であると考えられた。

特別講演

座長：国立病院機構甲府病院循環器内科医長
薬袋　路子

「成人先天性疾患の心エコー」

東京女子医科大学循環器小児科准講師
富松　宏文