信州医誌，58(2)：89～91，2010

抄　録

第23回　信州心エコー図セミナー

日　　時：平成21年11月28日（土）
場　　所：信州大学医学部附属病院新外来棟４階大会議室
当番幹事：櫻井　俊平（相澤病院心臓病大動脈センター・循環器内科）

一般演題

1　左室腫瘍の１症例

長野赤十字病院検査部
○倉嶋　俊雄

患者は77歳女性，膵腫瘍の術前精査のための心エコー検査にて，偶然左室内の腫瘍を発見した。術中および病理所見に若干の考察を加え当日発表する。

2　心タンポナーデで発症したMikulicz's病の１例

信州大学循環器内科
○森田　岳宏，米山　　舞，元木　博彦
小山　　潤，富田　　威，相澤　万象
笠井　宏樹，越川めぐみ，川上　　徹
伊澤　　淳，宮下　裕介，熊崎　節央
池田　宇一

2008年９月頃，眼瞼浮腫と顎下腺の腫脹を自覚した。2009年３月下旬から下腿浮腫，呼吸苦を自覚。４月に心タンポナーデと診断され前医入院となった。心嚢ドレナージにより形質細胞に富む血性心嚢水を認めた。全身CTでは縦隔，肺門，傍大動脈リンパ節に腫大を認めた。

５月に当科紹介となり精査入院。心膜原発リンパ腫を疑い，開胸にて心膜および縦隔リンパ節生検を施行し，形質細胞の増加を伴うリンパ球の過形成を認めIgG4染色陽性だった。血中IgG4の上昇も認め，腫大した顎下腺生検でも同様の所見を認め，Mikulicz's病と診断し，ステロイド治療を開始した。

心タンポナーデで発症し，開胸心膜生検と縦隔リンパ節のIgG4染色から診断に至った稀なMikulicz's病を経験したので報告する。

3　大動脈弁狭窄症をきたした大動脈四尖弁の１症例

北信総合病院臨床検査科
○西澤　美晴，成澤　仁志，久保田真美
西澤　欣一，西尾　幸彦
同　循環器内科
金城　恒道，渡辺　　徳
安曇総合病院臨床検査科
関口　香苗

【はじめに】大動脈四尖弁は半月弁形成異常の中でも稀な疾患であり，大半は大動脈弁閉鎖不全が問題となる。今回，我々は大動脈弁狭窄も併発した症例を経験したので報告する。

【症例】79歳，女性。肺炎疑いにて当院入院。入院時の聴診にて収縮期雑音を指摘されたため心エコーが実施された。

【心エコー】大動脈弁はほぼ同じ大きさの４つのcuspより形成されており，Hurwitsらの分類でtype aの大動脈四尖弁であった。大動脈弁は軽度の逆流と硬化による中等度狭窄を認めた。４カ月後に再度誤嚥性肺炎での入院時に実施された心エコーでは，大動脈弁狭窄の進行を認めた。

【考察】本症例は大動脈四尖弁であったが，４つのcuspの大きさがほぼ均一であり弁にかかるストレスも少なく比較的弁の機能が傷害されにくかったのではないかと推測した。大動脈弁閉鎖不全も比較的軽症にとどまったため心機能が保たれ高齢になるまで発見されず，加齢性の変化で硬化・弁狭窄をきたしたものと考えた。

【まとめ】大動脈四尖弁は先天性弁膜症であるが，半月弁形成異常の中でも稀な疾患である。その発生頻度は剖検例の0.008～0.03％であり，44％に機能不全をきたすと報告があるがそのほとんどが弁閉鎖不全症で

あり，弁狭窄を合併する症例は約５％とされている。本症例は大動脈四尖弁に大動脈弁閉鎖不全に加え，大動脈弁狭窄もきたした珍しい症例であった。

4　前立腺生検後，急性左心不全になった１例

昭和伊南病院検査科
○林　　弥生，井口智恵子，白鳥　良太
同　内科
山﨑　恭平
国保伊那美和診療所
堀込　実岐

症例は61歳男性。特に既往歴なく，泌尿器科外来で前立腺生検を受けたところ，迷走神経反射で徐脈と低血圧になった。アトロピンとボスミンを2A ずつ投与されたところ，泡沫上の痰を吐くようになった。胸部レントゲン写真で肺うっ血を認め，急性肺水腫と診断された。この時の心エコーは EF36％と全体的に収縮力が低下していた。その後心電図で ST の上昇や低下など多彩な変化を見せながら心不全は改善していった。心エコー上も EF は54％と改善してきたが，E/e'の拡張能は中隔側やや高かった。もともと拡張障害のある心筋に過剰なカテコールアミンが投与されて心不全になったのか，不明である。

5　経胸壁心エコーにより確認された右房内紐状血栓の１症例

まつもと医療センター松本病院臨床検査科
○大槻　幸子，宮下　雅子，野村　公達
御子柴佳剛，日吾　雅宜
同　循環器科
関　　年雅，高橋　文子，堀込　充章，
矢崎　善一

【症例】85歳，女性。

主訴：意識消失。

既往歴：75歳時急性肺塞栓。近医よりワーファリン投与される。

現病歴：３年前から認知症の悪化。服薬管理困難でワーファリン投与は中止された。

2009年４月６日より10日間の予定でショートステイに入った。11日に39.5℃の発熱あり。急に歩けなくなり，体動困難となる。12日近医を受診し，感冒・脱水と診断された。以後は自宅でほとんど寝たきり状態となっていた。17日午前中よりデイサービスに行った。昼食中に突然意識レベル低下し，車椅子から床へ卒倒。呼びかけに応答なし。救急車で当院に搬送となった。

心エコー：右房内に長さ６～７cm の紐状（worm-like）浮遊血栓を認める。心周期に一致して右房内を旋回し，時に先端部分が三尖弁を越えて右室内へ顔を出すことあり。右心系拡大なし。左房拡大あり。左室壁運動は normal。中等度の三尖弁逆流。ＴＲ⊿Ｐ＝40～50 mmHg。

考案：文献的には右心系に可動性血栓を認めた症例では97％が肺塞栓を起こし，死亡率は44％以上と高率であるとされている。今回我々は，右房内に紐状の浮遊する血栓を認めた症例を経験したので若干の文献的考察を加え報告する。

6　弁置換術後に左房内血栓を認めた１例

信州大学臨床検査部
○伊井亜佐美，浅和　照子
同　循環器内科
小山　　潤

【症例】75歳，男性。

【既往歴】1998年　心筋梗塞（下壁），慢性心房細動。

【現病歴】重症大動脈弁逆流および重症僧帽弁逆流に対して，９月16日に両弁置換術施行。術後経過は良好であり，心室頻拍に対し ICD 挿入前のスクリーニング経食道心臓超音波検査を10月９日に施行したところ，左房内に全周性に血栓を認めた。10月５日に経胸壁心臓超音波検査を施行されおり，その時にも左房内血栓が存在しているが指摘できなかった。

【考察】弁置換術後は左房内の観察が困難であるが，より注意深く観察するべきであった。

7　大動脈弁閉鎖不全症の原因が，心室中隔欠損に伴う大動脈弁逸脱と考えられた１例

信州大学臨床検査部
○井口　純子，浅和　照子
同　循環器内科
小山　　潤

【症例】76歳，男性。

【既往歴】特記事項なし。

【現病歴】2001年人間ドックで心電図異常を指摘された。同年近医にて，精密検査を受け心臓弁膜症として心臓手術を勧められた。翌年，second opinion として当院循環器内科を受診し，心室中隔欠損と大動脈弁閉鎖不全症と診断したが，その時点での手術適応はなく，経過観察されていた。今回，経過観察にて経胸

壁心臓超音波検査を施行した。

【結果】左室壁asynergyなし，左室収縮能良好（EF 74％），LVDd51 mm，Ds29 mm，RCCprolapse，AR3/4，smallVSD（perimembranous type）with pouch formation，PH（－）

【考察】高齢者で大動脈弁逆流の原因の多くは，弁の動脈硬化によるものであるが，今回のように，先天性心疾患を伴う場合，弁や弁輪の形態を注意深く観察することが必要であると思われた。

8　大人になった先天性心疾患の2症例

長野市民病院臨床検査科
○齊川　祐子，出田　朗子，南雲　美絵
甲田　美和
同　循環器内科
南澤　綾子，笠井　俊夫，丸山　隆久

【症例1】

22歳男性。2007年に他病院小児科より転医目的で当院紹介。前医ではASr（Max 3.6 m/s）およびLarge VSDが三尖弁により閉鎖しているとの所見であった。

【エコー所見】大動脈弁直下の膜様部に大きな心筋組織の欠落を認め，膜様の構造物が拡張期に左室側へ突出し，収縮期には右室側へ張り出している。大動脈弁は三尖認められるが，弁輪の変形によりNCCとRCCがLCCの位置に比べ流出路側に逸脱しているのが観察される。カラードップラでは収縮期に流出路から構造物に向かって旋回するフローが観察されるが，右室側へのshuntフローはほとんど観察されない（医師所見はshuntあり）。II～III°の大動脈弁閉鎖不全を認め，大動脈弁での最高流速は3 m/s。LVDdは58 mmとやや拡大傾向。

【症例2】

41歳女性。4歳時に心内膜症欠損の診断で，他院にて修復術を受ける。詳細不明。1997年ころ胸のつかえ感を主訴に当院消化器内科受診，2006年咳嗽を主訴に呼吸器内科受診。自覚症状ないため，循環器内科は紹介になっていない。今回の主訴は健診にて貧血，心雑音，心電図異常を指摘された。

【エコー所見】心臓の構造は，僧帽弁輪と三尖弁輪が同じ高さに描出され，軽度のGoose neckを呈した左室流出路が観察される。また，僧帽弁の腱索や乳頭筋がほぼ正常な位置に描出されることや，心室側に明らかなパッチ跡のエコー像が観察されないことから，不完全型ECDの修復後と思われた。傍胸骨左室長軸断層像で左房内に袋状の構造物が観察され，構造物は右房につながっている。II～III°の僧帽弁逆流が観察され，逆流は前尖の後交連側から左房後壁に向かって吹き，構造物をなぞるように旋回している。左房内は構造物で軽度の狭窄を認める。

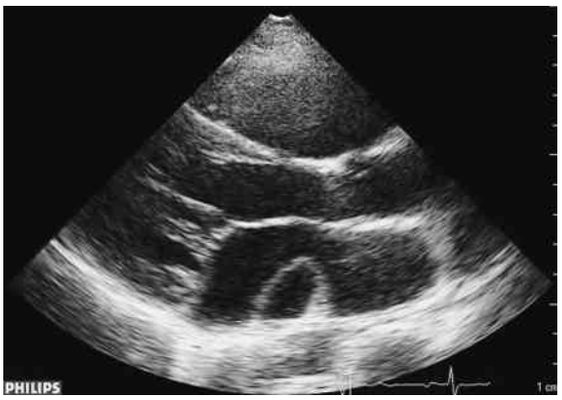

特別講演

「先天性心疾患の外来診療における心エコー図」

さとみクリニック院長
里見　元義