信州医誌，57(5)：223～226，2009

抄　録

第22回　信州心エコー図セミナー

日　　時：平成21年6月6日（土）
場　　所：信州大学旭総合研究棟9階講義室
当番幹事：吉岡　二郎（長野赤十字病院循環器病センター）

一般演題

1　腎動脈狭窄症のスクリーニング検査におけるエコーの重要性

長野赤十字病院検査部
○倉嶋　俊雄，宮崎　洋一，山田美智治
同　循環器科
戸塚　信之，吉岡　二郎

近年の診断技術の進歩により，腎動脈狭窄症（RAS: renal artery stenosis）は従来考えられていたよりも多いことが明らかとなった。

RASはPCI施行患者の5％，70歳以上の心不全，末梢動脈・大動脈疾患の約3割に合併している。また難治性高血圧の約半数近くがRASといわれ，心臓疾患とはとても関係が深い病態である。

言うまでもなく腎血流ドップラー検査は侵襲が少なくRASのスクリーニング検査として注目されている。

今回当院で経験したRAS症例について，各検査も含め紹介する。

2　ルーチン心エコーにて左冠動脈近位部狭窄を描出した1症例

安曇野赤十字病院検査課
○井口　純子，比田井道徳，村山　範行
同　循環器科
内川慎一郎

スクリーニング心エコーにおいて，左冠動脈近位部にモザイクフローを認め，冠動脈造影検査で同部位に有意狭窄病変が確認された症例を経験したので報告した。

64歳男性，糖尿病にて経過観察中。心電図異常を指摘され，心エコー検査を施行した。右冠動脈領域の左室壁菲薄化と壁運動異常，および心尖部を中心とした前壁中隔～側壁領域の壁運動低下を認めた。さらに左冠動脈近位部はモザイクフローを呈し，パルスドプラにて拡張期最高血流速度167cm/sと狭窄を示唆する血流が得られ，虚血性心疾患の存在が疑われた。冠動脈造影の結果は，#1 100％，#5 75％，#9 100％，#12 90％，#14 75％であった。即ち，左主幹部病変においては，心エコー検査でのモザイクフロー観察部位と，冠動脈造影検査で有意狭窄が認められた部位が一致していると考えられた。

超音波診断装置の性能が向上した現在，経胸壁ドプラ法による冠動脈近位部の血流評価も，一部の症例では可能であると思われる。これらの方法に壁運動評価を組み合わせることにより，冠動脈近位部において，今後ある程度非侵襲的に虚血評価を行いうると思われ報告した。

3　頚動脈硬化症における危険因子の検討

新田内科クリニック
○唐木　　綾，新田　政男

《目的》頚動脈エコー検査にて，頚動脈の動脈硬化性病変に影響する危険因子について検討した。

《対象・方法》対象は頚動脈エコー検査を施行した患者378例。年齢は35歳から92歳。男性177名。女性201名。左右両側の頚動脈エコー検査を施行し，IMT，maxIMT，およびプラークの有無について，年齢，性別，脂質異常症，高血圧症，糖尿病，脳血管障害，冠動脈疾患などの生活習慣病との関連，更にHDLコレステロール，LDLコレステロールまたL/H比の動脈硬化予測因子としての有用性について検討した。

《結果》プラークは61％に認めた。IMTmaxで1.1 mm以上の肥厚は28％に認めた。年齢とともにLDL値は減少し，HDL値は年齢で変化を認めないが，L/Hは年齢とともにプラークの存在と関係なく減少を認めた。性別によるプラークの存在の頻度は，50歳以

下は男女ともに10％前後と低いが，男性の方が女性より10年早く50歳代で３人に２人の頻度でプラークを認めた。女性は60歳代になって急激にプラークの頻度が増加した。IMT も，年齢とともに肥厚の増加傾向を認めた。疾患では高血圧症，糖尿病などの生活習慣病の保有者，また，冠動脈疾患，脳梗塞患者に高頻度にプラークの存在を認めた。プラークの存在においてLDL は関係なく，HDL は低い傾向が認められた。L/H ではプラークを有する症例で高値を呈し，L/H を1.5以下と2.0以上で比較すると，2.0以上で優位に高頻度にプラークの存在が示唆された。IMT の肥厚もプラークと同様に L/H 比の高値を認めた。

《まとめ》頚動脈エコー検査は動脈硬化病変の検索に有用であり，高血圧，糖尿病などの疾患では高頻度に動脈硬化が進行することが窺われる。また，男性では50歳以上，女性では60歳以上で３人に２人でプラークを認めたことより，男性では女性より早くに動脈硬化防止に努める必要がある。コレステロール検査で L/H を1.5以下にすることによって，プラークの減退が期待され，結果的には動脈硬化による病変の軽減，脳梗塞の減少，狭心症，心筋梗塞の減少が期待される。

4　経胸壁心エコーにより確認された大動脈四尖弁の１症例

国立病院機構まつもと医療センター臨床検査科
○野村　公達，宮下　雅子，大槻　幸子
御子柴佳剛，日吾　雅宜
同　循環器科
関　　年雅，高橋　文子，堀込　充章
矢崎　善一

【はじめに】大動脈四尖弁は大動脈弁閉鎖不全の原因となる先天性疾患であり，稀な先天性心奇形である。今回我々は経胸壁心エコーにより確認された大動脈四尖弁の１症例を経験したので報告する。

【症例】76歳男性。2008年６月３日呼吸困難および心窩部痛を主訴に近院を受診し，心不全を疑われ当院に紹介され受診し入院となった。当院受診時の心電図は心房細動，左室肥大が認められ，心臓超音波検査では sellers の分類で大動脈弁中央部からⅣ度の大動脈弁逆流を伴う大動脈四弁尖が確認された。過剰弁尖は右冠尖および左冠尖の間にあり，yoshinobu らの分類で type Ⅰと考えられた。また，弁の形態は右冠尖および無冠尖の大きさは保たれていたが，左冠尖および過剰弁尖はほぼ同じ大きさで他二尖よりも小さかった。心臓カテーテル検査においても大動脈弁逆流Ⅲ～Ⅳ度が確認され，大動脈弁置換術が行われた。

【考察】本症例は胸壁心エコーにより確定診断された大動脈弁閉鎖不全を伴う大動脈四尖弁であり，貴重な症例と考え報告する。

5　拡張型心筋症に合併した左室内血栓が原因で急性心筋梗塞を生じた１例

県立木曽病院臨床検査科
○上倉めぐみ，平田　　忍
同　循環器内科
若林　靖史
伊那市国保美和診療所
堀込　実岐
松本協立病院循環器内科
山崎　恭平

症例は28歳男性。労作時呼吸困難で当院を受診し心不全の診断で入院。心臓超音波検査で LVDd 7.1cm，LVDs 6.6cm，EF 15％，diffuse severe hypokinesis で拡張型心筋症（以下 DCM）を疑う所見であった。カルペリチド・ドーパミン・ラシックスにて加療し，改善傾向であった。入院７日目の心臓超音波にて数個の左室内血栓を確認した。翌８日目に，嘔気・嘔吐が出現し急性心筋梗塞の診断で緊急カテーテルを施行，左前下行枝#８の血栓塞栓による完全閉塞を認め，血栓吸引により赤色血栓吸引され血流は改善した。カテーテル検査後の心臓超音波検査では前日に左室内に確認された血栓のうち一つがなくなっていることが確認できた。その後は集中治療を行い血行動態は徐々に改善，また抗凝固療法にて左室内血栓は消失した。

DCM による心不全治療中に併発した左室内血栓で急性心筋梗塞を発症した若年者の１例を経験した。本症例では血栓の出現と消失を心臓超音波で確認することができた。

6　3D経食道エコーによる疣贅，血栓の術中評価

信州大学麻酔科
○井出　　進，菱沼　典正，柴田　純平
田中　秀典，渡邉　典子，平森　朋子
川真田樹人

信州大学麻酔科では，昨年12月に3D経食道エコーが導入された。術中，弁膜症の評価や血栓，疣贅の形態の評価で3Dでの評価が有用と思われる症例を経験

したので，報告する。

【症例１】71歳男性。感染性心内膜炎による AR，MR に対し２弁置換術が予定された。

3D エコーで僧帽弁に付着する疣贅が観察された。

僧帽弁置換後にはわずかな弁周囲逆流がカラー3D ドプラにて観察された。

【症例２】44歳男性。心筋梗塞後の左心室瘤，左室内血栓に対し血栓除去，左室壁切除術が行われた。3D エコーでは左室血栓が描出され，摘出した血栓とも形態が似ており，術中のモニターとして有用であった。

疣贅や血栓は心臓の圧迫など手術操作により遊離し塞栓症などを起こす危険性があり，経食道エコーによる観察が有用と思われる。3D エコーでは３次元的な形態の描出が可能であり，これらの術中評価に有用であると思われた。

7　心エコー上著明な左室壁肥厚を呈した劇症型心筋炎の１例

長野市民病院臨床検査科
○齊川　祐子
同　循環器内科
南澤　綾子，丸山　隆久

【はじめに】心筋炎は様々な初期症状を呈する。中でも劇症型心筋炎は，病初期は壁肥厚，軽度収縮能低下を認めるが，左室内腔拡大を認めないのが特徴と考えられている。今回我々は，著明な左室壁肥厚をきたし，その後急速に壁厚が減じた症例を経験したので，報告する。

【症例】67歳男性。３日前からの食欲不振，倦怠感，労作時呼吸困難を主訴に当院救急外来受診。

【経過】3/14心電図でII，III，aVF の Q 波と BNP 上昇のため，心不全の疑いにて入院となった。

同時に行った心エコー検査にて左室壁は著明な肥厚が認められ，内腔は狭小化していた。

左室の収縮は軽度低下（EF50％），Asynergy は認めず。心嚢水を少量認めた。

3/16　冠動脈造影検査施行し，有意狭窄は認めなかった。

同日　HR150の心房細動出現し，呼吸苦増悪，胸部レントゲン写真で胸水が出現した。

3/19　心エコー検査にて，左室収縮能低下（EF40％），拡張障害の進行，心嚢水の増加など，心不全の悪化が認められた。

3/22　完全房室ブロック出現。

3/29　VT 出現。

3/31　IABP，PCPS 留置。

4/6　心エコー検査にて壁肥厚消失。心機能回復せず。

4/17　永眠　死後に心筋を採取し，リンパ球主体の細胞浸潤のある心筋が確認されている。

【まとめ】劇症型心筋炎は心エコー上，左室壁厚の増大と内腔の狭小化，軽度収縮能の低下を特徴とし，前駆症状を有するといわれている。しかし，病初期の心エコーで壁肥厚と軽度収縮能の低下所見では心筋炎と診断するのは困難である。この症例も当初は急性冠症候群，アミロイドーシス等の二次性心筋症，HHD などによる心不全を疑った。劇症型心筋炎の場合，心不全や致死性不整脈の出現は急速で，緊急の対処が必要となる。同様の心エコー所見が得られたら，劇症型心筋炎も念頭に入れ，検査・治療を進める必要がある。

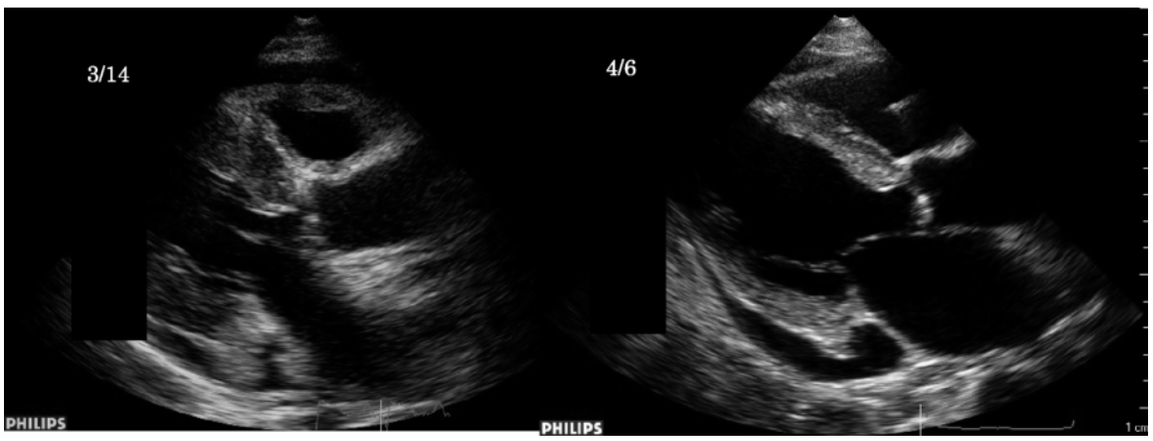

8　巨大心臓脂肪腫の経過観察中に心嚢水が出現し心タンポナーデに陥った１例

相澤病院臨床検査センター
○野澤　美幸，田中みどり，倉田　淳一
両角　典子，小林　美佳，草間　昭俊
忠地　花代，樋口佳代子
同　循環器内科
西山　茂樹，加藤　太門，羽田　健紀
馬渡栄一郎，鈴木　智裕，櫻井　俊平

症例は76歳男性。以前から心臓脂肪腫を指摘されていたが，心機能への影響がないため経過観察されていた。H20年夏頃から労作時息切れがありH20年９月19日の心エコーで心嚢水を認めたが脂肪腫の増大はなかった。H20年12月３日の心臓MRIでも心嚢水を認めたが，脂肪腫は以前と同様だったため，３カ月後に再検査の方針となった。しかし，H21年１月下旬，呼吸困難が悪化しH21年１月29日に当院のERを救急受診。頻脈，酸素化の悪化を認め，心エコーでは脂肪腫の増大はなかったが心嚢水が増加しており，心タンポナーデの状態だった。緊急心嚢穿刺により750 mlの褐色（淡血性）心嚢水を排液し呼吸困難は軽減した。当初，心臓脂肪腫が関連した心嚢水貯留が疑われたが，心嚢水細胞診検査にて腺癌細胞が認められた。全身検索を行い胸部CTにて右肺門部の結節影と縦隔内に軟部濃度病変が指摘された。胸水から心嚢水同様，腺癌細胞が認められた。右肺門部原発肺腺癌の心膜播種による心嚢水貯留と考えられたため，呼吸器内科にて化学療法が行われたが，心嚢水の貯留傾向が強く，数週間ごとに心タンポナーデに陥り，心嚢ドレナージを必要とした。心臓脂肪腫の頻度やその起源などについての考察も含め，報告する。

9　心臓超音波所見を経時的に観察し得た急性心筋炎の１例

長野赤十字病院循環器病センター循環器内科
○酒井　貴弘，荻原　史明，吉岡　二郎
赤羽　邦夫，戸塚　信之，宮澤　　泉
臼井　達也，浦澤　延幸，三浦　　崇

症例：38歳男性。感冒様症状の出現から数日後に急激な心不全症状を呈した男性。血液検査，心電図，心臓超音波検査などから急性心筋炎と診断された。発症早期は心機能低下が著しくIABPやカテコラミン投与を要したが，保存的加療により症状は軽快していった。しかし心機能改善後も心電図変化と心筋の壁肥厚が遷延し，臨床症状との解離が認められる症例であった。